FACULTÉ DE MÉDECINE DE PARIS

Année 1960

THÈSE

N° 659

POUR LE

DOCTORAT EN MÉDECINE

DIPLOME D'ÉTAT

PAR

Marie-Thérèse THOMAS

née le 19 Mai 1930 à MORLAIX

Assistante de la clinique des Quinze-Vingts

Présentée et soutenue publiquement le :

CONTRIBUTION A L'ETUDE DES RESULTATS FONCTIONNELS DES DECOLLEMENTS DE LA RETINE OPERES ET GUERIS A PROPOS DE TRENTE OBSERVATIONS

Président : Mr. G. RENARD, Professeur.

ÉDITIONS A. G. E. M. P. — 8, RUE DANTE - PARIS-Ve

FACULTÉ DE MÉDECINE DE PARIS

Année 1960

THÈSE

N°

POUR LE

DOCTORAT EN MÉDECINE

DIPLOME D'ÉTAT

PAR

Marie-Thérèse THOMAS

née le 19 Mai 1930 à MORLAIX

Assistante de la clinique des Quinze-Vingts

Présentée et soutenue publiquement le :

CONTRIBUTION A L'ETUDE DES RESULTATS FONCTIONNELS DES DECOLLEMENTS DE LA RETINE OPERES ET GUERIS A PROPOS DE TRENTE OBSERVATIONS

Président : Mr. G. RENARD, Professeur.

ÉDITIONS A. G. E. M. P. — 8, RUE DANTE · PARIS-Ve

R. UNIV. BIBLIOTHEEK LEIDEN

Digitized by the Internet Archive
in 2026

https://archive.org/details/IA41549219_0005

FACULTÉ DE MÉDECINE DE PARIS

PROFESSEURS

18-1-60

18-1-60

PROFESSEURS HONORAIRES :

MM. Aubin (A.), Bénard (H.), Brocq (P.), Bulliard (H.), Cadenat (F.), Chabrol (E.), Champy (C.), Chevallier (P.), Debré (R.), Donzelot (E.), Gastinel (P.), Guillain (G.), Halphen (E.), Harvier (P.), Hazard (R.), Heuyer (G.), Lantuejoul (P.), Laroche (G.), Laubry (C.), Lévy-Solal (E.), Lian (C.), Loeper (M.), Marion (G.), Mathieu (P.), Mocquot (P.), Mondor (H.), Monod (R.), Moreau (R.), Olivier (E.), Pasteur Vallery-Radot, Petit-Dutaillis, Richet (C.), Strohl (A.), Tanon (L.).

DOYEN . . . . . Léon **BINET.**
Membre de l'Institut

ASSESSEUR. . . . . Jean **VERNE.**

I. — PROFESSEURS

	MM.
Anatomie	CORDIER (G.)
» (Profr à titre personnel)	DELMAS (A.)
Anatomie pathologique	DELARUE (J.)
Anesthésiologie	BAUMANN (J.)
Bactériologie	FASQUELLE (R.)
Biochimie médicale	JAYLE (M. F.)
» » (Profr à titre personnel)	SCHAPIRA (G.)
Biologie appliquée à l'Education physique et aux Sports	CHAILLEY-BERT (P.)
Biologie médicale	FAUVERT (R.)
» » (Profr à titre personnel)	BOURLIÈRE (F.)
Cancérologie médicale et sociale	BERNARD (J.)
Clinique carcinologique chirurgicale (Inst. G. Roussy)	REDON (H.)
Clinique cardiologique (Broussais)	MOUQUIN (M.)
Cliniques chirurgicales — Beaujon	SICARD (A.)
Cliniques chirurgicales — Cochin	QUÉNU (J.)
Cliniques chirurgicales — Hôtel-Dieu	PATEL (J.)
Cliniques chirurgicales — Saint-Antoine	GOSSET (J.)
Cliniques chirurgicales — Salpêtrière	MOULONGUET (P.)
Clinique de chirurgie infantile et orthopédique (Enfants-Malades)	FÈVRE (M.)
Clinique chirurgicale orthopédique et réparatrice (Cochin)	MERLE D'AUBIGNÉ (R.)
Clinique de chirurgie cardio-vasculaire (Broussais)	GAUDART-D'ALLAINES (F. de)
Clinique de chirurgie pleuro-pulmonaire (Laënnec)	MATHEY (J.)
Clinique endocrinologique (Pitié)	DECOURT (J.)
Clinique de génétique médicale (Enfants-Malades)	LAMY (M.)
Clinique gynécologique (Broca)	FUNCK-BRENTANO (P.)
Clinique des maladies cutanées et syphilitiques (St-Louis)	DEGOS (R.)
Clinique des maladies des enfants (Enfants-Malades)	CATHALA (J.)
Clinique des maladies infectieuses (Claude-Bernard)	MOLLARET (P.)
Clinique des maladies mentales et de l'encéphale (Ste-Anne)	DELAY (J.)
Clinique des maladies métaboliques (Necker)	HAMBURGER (J.)
Clinique des maladies du sang (Broussais)	MARCHAL (G.)
Clinique des maladies du système nerveux (Salpêtrière)	ALAJOUANINE (T.)
Cliniques médicales — Boucicaut	LENÈGRE (J.)
Cliniques médicales — Broussais	SOULIÉ (P.)
Cliniques médicales — Cochin	JUSTIN-BESANÇON (L.)
Cliniques médicales — Hôtel-Dieu	BARIÉTY (M.)
Cliniques médicales — Pitié	DREYFUS (G.)
Cliniques médicales — St-Antoine	KOURILSKY (R.)
Clinique médicale d'hydrologie thérapeutique et climatologie (Bichat)	DEBRAY (C.)
Clinique médicale propédeutique (Broussais)	GENNES (L. de)
Clinique médico-sociale du diabète sucré et des maladies de la nutrition (Hotel-Dieu)	DEROT (M.)
Clinique de neuro-chirurgie (Pitié)	DAVID (M.)
Cliniques obstétricales — Baudelocque	LACOMME (M.)
Cliniques obstétricales — Foch (Suresnes)	MERGER (R.)
Clinique obstétricale et gynécologique (Port-Royal)	VARANGOT (J.)
Clinique ophtalmologique (Hôtel-Dieu)	RENARD (G.)
Clinique oto-rhino-laryngologique (Laribolsière)	AUBRY (M.)
Clinique de pédiatrie et de puériculture (St-Vincent-de-Paul)	LELONG (M.)
Clinique de pédiatrie Sociale (Enfants-Malades)	MARIE (J.)
Clinique de pneumo-phtisiologie (Laënnec)	BERNARD (E.)
Clinique psychiatrique infantile (Salpêtrière)	MICHAUX (L.)
Clinique de rhumatologie médicale et sociale (Cochin)	COSTE (F.)
Clinique stomatologique (Pitié)	DECHAUME (M.)
Clinique thérapeutique chirurgicale (Vaugirard)	SÉNÈQUE (J.)
Clinique thérapeutique médicale (St-Antoine)	LEMAIRE (A.)
Clinique urologique (Cochin)	FEY (B.)
Embryologie	GIROUD (A.)
Histoire de la médecine et de la chirurgie (Laribolsière)	SÈZE (S. de)
Histologie	VERNE (J.)

	MM.
Hygiène et clinique de la première enfance (Trousseau)	TURPIN (R.)
Hygiène et médecine préventive	JOANNON (P.)
— — (Profr à titre personnel)	DEPARIS (M.)
Médecine du Travail	DESOILLE (H.)
Médecine légale	PIÉDELIÈVRE (R.)
Parasitologie	GALLIARD (H.)
Pathologie chirurgicale	COUVELAIRE (R.)
Pathologie exotique	LAVIER (G.)
Pathologie expérimentale et comparée	MERKLEN (F.-P.)
Pathologie médicale	MILLIEZ (P.)
Pathologie et thérapeutique générales	GARCIN (R.)
Pharmacologie	CHEYMOL (J.)
» (Profr à titre personnel)	LÉVY (Mlle J.)
Physiologie	BINET (L.)
» (Profr à titre personnel)	BARGETON (D.)
Physique médicale	DOGNON (A.)
» » (Profr à titre personnel)	DJOURNO (A.)
Radiologie médicale	DESGREZ (H.)
Technique chirurgicale et Chirurgie expérimentale	LÉGER (L.)
Thérapeutique	BROUET (G.)

II. — PROFESSEURS SANS CHAIRE, PROFESSEURS AGRÉGÉS ET MAITRES DE CONFÉRENCES - AGRÉGÉS

	MM.
Anatomie	CABROL (C.) COUINAUD (C.) OLIVIER (G.)
Anatomie pathologique	GAUTHIER-VILLARS (Mlle P.) pr. s. ch. BUSSER (F.) GOUYGOU (Ch.) ORCEL (L.) PAILLAS (J.)
Anesthésiologie	VOURC'H (G.)
Bactériologie	NÉVOT (A.) pr. s. ch. BARBIER (P.) CHRISTOL (D.) TOURNIER (P.)
Biochimie médicale	DESGREZ (P.), pr. s. ch. POLONOWSKI (J.), m. conf.
Biologie appliquée à l'Education Physique et aux Sports	PLAS (F.)
Carcinologie	DENOIX (P.) MATHE (G.)
Dermato-Syphiligraphie	DUPERRAT (B.)
Electro-Radiologie	LEDOUX-LEBARD (G.)
Embryologie	TUCHMANN-DUPLESSIS (H.), pr. s. ch.
Hématologie	BILSKI-PASQUIER (G.) DAUSSET (J.)
Histologie	COUJARD (R.) pr. s. ch. MAROIS (M.) RACADOT (J.)
Hydrologie	CORNET (A).
Hygiène	BOYER (J.), pr. s. ch. CORRE-HURST (Mme L.)
Maladies infectieuses	BASTIN (R.) DUPONT (V.)
Médecine légale	DERIBERT (L.), pr. s. ch. HADENGUE (A.) FOURNIER (E.) GUENIOT (M.)
Médecine du travail	ALBAHARY (C.)
Neurologie	LHERMITTE (F.)
Obstétrique	GRANJON (A.) HERVET (E.) LE LORIER (G.) MORIN (P.) MUSSET (R.) ROBEY (M.) THOYER-ROZAT (J.)
Ophtalmologie	BRÉGEAT (P.) SARAUX (H.)
Orthopédie	JUDET (R.) RAMADIER (J.)
Oto-rhino-Laryngologie	DEBAIN (J.)
Parasitologie	BRUMPT (L.C.), pr. s. ch. CHABAUD (A.)
Pathologie chirurgicale	BARCAT (J.) BINET (J.-P.) CAUCHOIX (J.) CHATELIN (C.-L.) DUBOST (Ch.) DUBOST (Cl.) FAUREL (J.) FLABEAU (F.) GERMAIN (A.) LAURENCE (G.) agr. per. LORTAT-JACOB (J.-L.) LOYGUE (J.) MERCADIER PERROTIN (J.) ROBERT (H.) THOMERET (G.)
Pathologie exotique	SCHNEIDER (J.)
Pathologie expérimentale	CROSNIER (J.) HARTMANN (L.) LŒPER (J.) MAURICE (J.) RICHET (G.)
Pathologie médicale	AUSSANNAIRE (M BOUR (H.) BOUVIER (J.) BOUVRAIN (Y.) BRICAIRE (H.) BRISSAUD (H.) BROCARD (H.) BUGE (A.) CASTAIGNE (P.), m. conf. CATINAT (J.) CONTAMIN (F.) COURY (C.) FREZAL (J.) HOUSSET (E.) LAROCHE (Cl.) LESOBRE (R.) MACREZ (C.) NICK (J.) PEQUIGNOT (H.) m. conf. ROYER (P.) WOLFROMM (R.)

	MM.
Pédiatrie-Puériculture	JOSEPH (R.) MANDE (R.) MOZZICONACCI (P.) POLONOVSKI (C.) ROSSIER (A.)
Pharmacologie	BOISSIER (J.) LECHAT (P.)
Physiologie	PARROT (J.), pr. s. ch. DEJOURS (P.)
Physique médicale	GOUGEROT (L.), m. conf. pr. s. ch. KELLERSHOHN
Pneumo phtisiologie	KREIS (B.)
Psychiatrie	PICHOT (P.)
Psychiatrie infantile	DUCHÉ (D.)
Rhumatologie	DELBARRE (F.)
Stomatologie	CERNÉA (P.) CHAPUT (Mme A.), m.c. agr GRELLET (M.)
Thérapeutique	CHASSAGNE (P.) LAMOTTE (M.)
Urologie	QUENU (L.)

III. — PROFESSEURS SANS CHAIRE ET AGRÉGÉS CHARGÉS DE COURS DE CLINIQUE ANNEXE

à titre permanent.

	MM.
Anatomie	DEBEYRE
Clinique chirurgicale	ABOULKER (P.) AMELINE (A.), pr. s. ch. HUGUIER (J.) OLIVIER (C.) PADOVANI (P.) POILLEUX (F.) ROUX (M.) VERNE (J.-M.)
Clinique médicale	BOUDIN (G.) CONTE (M.) DOMART (A.) PERRAULT (M.) RAMBERT (P.) THIEFFRY (S.) TURIAF (J.)
Clinique obstétricale	GRASSET (J.) LEPAGE (F.) MAYER (M.) RAVINA (J.)
Clinique ophtalmologique	DESVIGNES (P.) OFFRET (G.)
Clinique oto-rhino-laryngologique	MADURO (R.)
Clinique pédiatrique et puériculture	LAPLANE (R.)
Clinique psychiatrique	BARUK (H.)
Clinique urologique	KUSS (R.)
Médecine légale	GAULTIER

IV. — PROFESSEURS DÉTACHÉS DANS LES UNIVERSITÉS ÉTRANGÈRES

Bactériologie	HAUDUROY (P.) Pr. s. ch
Biochimie médicale	ETTORI (J.) Pr. à t. pers.
Pathologie chirurgicale	RUDLER (J.) Pr. s. ch.

Secrétaire général de la Faculté	M. LENA (J.)
Secrétaires	Mme BEURLAND (H.), Mlle CHAINTREUIL (G.), Mlle HURÉ (A.)
Conservateur en Chef	M. le Docteur HAHN (A.)
Conservateurs	Mlles DUMAITRE (P.), GOICHON (A-M.)
Bibliothécaires	Mmes CONTET (J.), FORGET (F.), Mlles LAURENT (H.,), LE NOIR (G.), QUIÉVREUX (E.)

Par délibération en date du 9 décembre 1798, l'Ecole a arrêté que les opinions émises dans les dissertations qui lui seront présentées, doivent être considerées comme propres à leurs auteurs et qu'elle n'entend leur donner aucune approbation ni improbation.

A mon Père et à ma Mère.

A mon Mari.

A mes Enfants.

A toute ma Famille.

A tous mes Amis.

A Monsieur le Professeur G. RENARD

Professeur de la Chaire Ophtalmologique
de la Faculté de Médecine de Paris,
Ophtalmologiste des Hôpitaux,
Officier de la Légion d'Honneur,

en remerciement du grand honneur
qu'il nous a fait en acceptant la
présidence de cette thèse.

A Monsieur le Professeur Agrégé G. OFFRET

Professeur à la Faculté de Médecine de Paris,
Ophtalmologiste des Hôpitaux,
Chevalier de la Légion d'Honneur,

qui a bien voulu nous inspirer
le sujet de cette thèse.
Qu'il trouve ici l'expression de
notre profonde reconnaissance. Ses
conseils bienveillants et son en-
seignement ont largement contribué
à notre formation ophtalmologique.

A notre Maître regretté

Madame S. SCHIFF-WERTHEIMER
Ophtalmologiste des Quinze Vingts,
Officier de la Légion d'Honneur,

qui a facilité nos premiers contacts avec l'ophtalmologie. En remerciement du trop bref enseignement qu'elle nous a prodigué, de sa longue et riche expérience en matière de décollement de la rétine.

A Monsieur le Docteur DUBOIS-POULSEN

Ophtalmologiste des Quinze Vingts,
Directeur du Laboratoire de Physiologie
normale et pathologique de la vision
à l'Ecole Pratique des Hautes Etudes,
Chevalier de la Légion d'Honneur,

en témoignage de notre respectueuse reconnaissance pour nous avoir acceptée dans son service et pour nous avoir fait bénéficier de son enseignement.

Qu'il veuille bien trouver ici l'expression de notre profonde gratitude pour nous avoir appris l'importance d'un champ visuel bien fait.

A Messieurs les Professeurs Agrégés DESVIGNES et BREGEAT

Ophtalmologistes des Hôpitaux,

en remerciement de leur enseignement.

A tous nos Maîtres de RENNES et de PARIS.

A Monsieur le Docteur P. MERIGOT de TREIGNY

Ancien Ophtalmologiste
de l'Hôpital Saint Joseph,

en témoignage de notre respectueuse gratitude.

A Monsieur le Docteur J. LAVAT

Ophtalmologiste
de l'Hôpital Saint Joseph,

en témoignage de notre respectueux attachement.

A Mademoiselle le Docteur G. GAILLARD

Ancien Chef de Clinique des Quinze Vingts,

avec notre reconnaissance et notre très profonde amitié.

A Monsieur le Docteur Claude ZENATTI

Assistant d'Ophtalmologie aux Quinze Vingts,

avec toute notre amitié.

A tous ceux qui nous ont aidée dans nos travaux, en particulier : Mesdames les Infirmières de l'Hopital Cochin.

I.- INTRODUCTION

Nous nous proposons de faire dans ce mémoire une étude originale de trente cas de décollements de la rétine opérés avec succès dans le service de Monsieur le Professeur agrégé OFFRET.

Cette étude porte sur le résultat fonctionnel des décollements guéris : acuité visuelle, sens chromatique, champ visuel, adaptométrie.

Pour faciliter cette étude et obtenir une bonne fixation de la part des sujets testés, nous avons sélectionné, parmi les observations, les résultats dont l'acuité visuelle est égale ou supérieure à 1/10 - éliminant ainsi de nombreux résultats anatomiques sans bonne vision centrale.

Nous avons donc repris les 200 observations de malades opérés entre les années 1948 et 1956 et parmi lesquelles nous avons retenu 70 cas. Nous les avons convoqués, mais nous n'avons pu étudier que trente cas parmi ceux-ci; en effet, certaines convocations nous sont revenues avec la mention : décédé, inconnu à cette adresse; certains malades, trop éloignés ou trop occupés se sont excusés, d'autres encore étaient invalides. Nous ne ferons que mentionner la grosse majorité de ceux qui ne sont pas venus sans prévenir et que nous avons attendus pendant de nombreuses heures, désespérément.

II.- TECHNIQUE DE L'EXAMEN

Il est bien évident que nous avons fait à chacun de ces malades un bilan oculaire complet, non seulement de l'oeil opéré, mais aussi de l'autre oeil; bien souvent ces malades n'avaient pas consulté, par négligence, depuis cinq ans ou plus.

Cette étude systématique ne s'est pas révélée infructueuse puisqu'elle nous a permis de découvrir un décollement de la rétine sur l'autre oeil antérieurement sain, et un kyste de la rétine à côté des cicatrices de l'intervention d'un décollement du type Shapland d'un sujet jeune.

Après un bref relevé des données de l'observation : âge, type du décollement, type de la déchirure, type de l'invention, nous avons étudié :

1.- L'acuité visuelle avec correction optima, de loin, de près.

2.- Le sens chromatique à l'aide du test dichotomique de FARNSWORTH, test simplifié destiné à déceler rapidement la cécité aux couleurs.

3.- Le champ visuel :
étude topographique du seuil lumineux différentiel à l'aide de l'appareil de GOLDMANN selon la méthode à deux variables - les isoptères sont tracés selon la méthode des limites spatiales.

Nous avons, pour ce faire, présenté le test de la périphérie du champ visuel vers le centre jusqu'à la

perception, en explorant tous les méridiens et différents isoptères avec des tests d'intensité décroissante. Nous nous sommes servis chaque fois que cela était possible des tests 5/4, 3/1, 2/1 et des tests équivalents 0/4 0/3 pour rechercher l'harmonie ou la dysharmonie photométrique. De plus, chaque fois qu'il y avait lieu, nous avons fait porter au sujet, pour l'exploration des isoptères les plus centraux, sa correction d'aphake, de presbyte, de myope.

4.- Adaptométrie :

nous nous sommes servis de l'adaptométrie de GOLDMANN-WEEKERS. Dans tous les cas, nous avons procédé à l'examen intégral, en coupole clignotante. Après une adaptation préalable à la lumière de cinq minutes, nous avons enregistré l'adaptation à l'obscurité. La luminance intégrale du test, servant aux mesures de l'adaptation à l'obscurité est de 8 unités logarithmiques Picostilbs.

Nous avons pratiqué tous nos examens en allant du vu au non vu sans correction optique. Pour les dix premiers cas examinés, nous n'avons étudié que la courbe d'adaptation de l'oeil opéré; ensuite nous avons recherché celle des deux yeux chaque fois que c'était possible.

Selon les cas, nous comparons donc la courbe obtenue, à la courbe type, ou à la courbe de l'autre oeil. Nous nous sommes facilité la tâche en décalquant la courbe de l'oeil sain sur le schéma de l'oeil opéré.

- Critique de la méthode -

1.- Le test de FARNSWORTH est un test simplifié. Il eut été intéressant de procéder à une étude plus poussée à l'aide des tests de FARNSWORTH détaillés.

2.- Champ visuel :

nous avons omis à deux ou trois reprises de rechercher les troubles de l'harmonie photométrique et bien souvent, nous ne les avons recherchés que sur un des deux isoptères les plus centraux.

Nous avons étudié le champ visuel de l'oeil opéré, il eut été intéressant de le comparer à celui de l'oeil sain ou présumé tel.

3.- Adaptométrie

nous n'avons inscrit que la courbe d'adaptation de l'oeil opéré pour les dix premiers cas examinés. Nous devons à notre maître Monsieur le Docteur DUBOIS-POULSEN d'avoir attiré notre attention sur cette lacune.

Il semble que le sujet testé ne comprend pas toujours très bien ce qu'on attend de lui lors de l'examen du premier oeil, ses réponses semblent meilleures pour l'examen du second oeil.

Il nous semble, que ce que l'on exprime par un retard d'apparition du début de la courbe des cônes, soit en réalité, un retard de compréhension, ou l'attente d'une luminance plus élevée que celle qui se présente. En effet, avant de pratiquer l'adaptation préliminaire pour faire comprendre au sujet ce qui va se passer, nous avons mis en marche le diaphragme rotatif, la pulsation lumineuse de la surface interne de la sphère est alors beaucoup plus nettement perçue.

Dans presque tous les cas, nous avons examiné en premier la courbe d'adaptation de l'oeil opéré, quelques minutes après avoir examiné le champ visuel; dans les trois derniers cas, nous avons interverti cet ordre, les résultats obtenus ont confirmé nos hypothèses.

De toutes façons, nous répondrons de façon globale à cette autocritique en disant que c'est dans une même séance que ce bilan fonctionnel a été pratiqué; si incomplet soit-il,

il a demandé une participation du malade, active et attentive, pendant une durée de deux heures trente. C'est une fatigue que certains malades supportent mal et c'est par là même, une source d'erreurs possible .

III.- ANALYSE DES DIFFERENTS PARAMETRES, QUELLE QUE SOIT LA CAUSE DU DECOLLEMENT DE LA RETINE

Nous rappelons la discrimination que nous avons établie au début de ce travail : nous avons éliminé les cas où l'acuité visuelle centrale est inférieure à 1/10. Mise à part cette restriction, nous publions les observations de tous les malades qui se sont présentés.

A/ Acuité visuelle :

Nous relevons :

1. Vingt observations de bonne acuité visuelle - l'acuité de loin variant entre 7/10 et 10/10, mis à part quelques cas de myopes ou de sujets séniles. Chez eux, nous nous sommes basés de préférence sur l'acuité visuelle de près, considérant alors comme bonne acuité la lecture des nº 1,5 , 2 et 3 de l'échelle de Parinaud.

2. Cinq observations où l'acuité visuelle varie de 7/10 à 4/10, l'acuité de près allant du nº4 au nº10 de l'échelle de près.

3. Six observations d'acuité visuelle inférieure à 4/10, l'acuité de près allant du nº4 au nº14 de l'échelle de près.

B/ Sens chromatique :

Il est normal dans tous les cas, restriction faite :

1. d'une ou deux interversions négligeables chez quelques sujets.

2. de l'observation d'un décollement bilatéral opéré

et guéri, du type SHAPLAND chez un sujet jeune.

Ce sujet, chez qui le résultat fonctionnel dans son ensemble est satisfaisant, se sait atteint d'un trouble congénital du sens chromatique

Le diagramme des deux yeux testés isolément est superposable; les lignes du diagramme sont strictement parallèles à l'axe typique du deutéranope.

C/ Le champ visuel

1. Un point est commun à tous les champs visuels, c'est la contraction des isoptères dans la région correspondant à la zone cicatricielle de l'intervention.

a/ Cette contraction porte dans 28 cas sur tous les isoptères mais à des degrés divers. C'est ainsi que dans 11 observations, le degré de contraction des isoptères centraux est bien plus poussé que celui de l'isoptère périphérique; les isoptères centraux se rapprochent alors à 10 ou 20 degrés du point de fixation, parfois plus.

Dans deux des cas où ils avoisinent le point de fixation, on inscrit entre ceux-ci et l'isoptère périphérique un scotome absolu.

Dans les autres cas, il n'existe pas entre isoptères centraux et périphérique de scotome, même relatif.

b/ Dans deux cas, l'isoptère périphérique n'est pas amputé.

Dans un cas, il est seul amputé.

Dans un autre cas, le déficit, au lieu d'être largement ouvert, dessine un véritable scotome absolu s'avançant en forme de doigt jusqu'à 10 degrés du point de fixation et fait irruption à la périphérie.

La pente du déficit est variable.

Nous dirons que la pente du déficit est raide quand, entre deux isoptères, il y a un décalage de 5 à 10º
- au-dessus : pente douce
- au-dessous : pente abrupte
- cependant, quand la contraction est plus marquée sur les isoptères centraux que sur l'isoptère périphérique, nous considérons alors l'écart entre les deux isoptères centraux Ainsi définie, la pente est :
  - douce dans quatre cas
  - raide dans quatorze cas
  - abrupte dans dix cas
  - mal définie dans deux cas.

2. Diminution de la sensibilité lumineuse de la rétine.

a/ Dans 4 cas, on note une contraction globale importante de tous les isoptères.
Cette diminution de la sensibilité lumineuse rétinienne se retrouve au niveau des isoptères centraux où l'index 2/1 n'est pas perçu.

b/ L'index 2/1 n'est pas perçu dans 12 cas :
- dans dix de ces cas, l'index 3/1 est perçu :
  il est contracté
  - passe en dehors de la tache de Mariotte dans 7 cas.
  - Dans 2 cas, la tache de Mariotte est exclue de cet isoptère qui comporte un îlot central de perception relié à une demi-lune de perception temporale par un pont inférieur.
  - Dans un cas, seul persiste un îlot de perception, temporal par rapport à la tache de Mariotte, on assiste alors à un déplacement du maximum lumineux dans ce secteur.

- Dans un cas, l'isoptère le plus central est inscrit avec l'index 4/1 qui est très contracté et passe à 20 degrés du point de fixation.
- Dans un autre cas, l'isoptère le plus central est inscrit avec le test 4/2 qui trace un vaste îlot de perception quadrantique nasal inférieur et une mince demi-lune temporale; la tache de Mariotte géante est un véritable scotome péricoceal.

c/ Dans 19 cas, l'index 2/1 est perçu mais de façon différente :

- dans 9 cas il s'inscrit normalement, à 30 degrés environ du point de fixation.
- Dans 10 cas, il y a exclusion de la tache de Mariotte de cet isoptère et l'on retrouve alors :
  - soit un îlot central de perception isolé passant en-dedans de la tache de Mariotte : 5 cas
  - soit un îlot central et un îlot temporal isolés : 2 cas
  - soit un îlot central réuni à un îlot temporal par un pont inférieur : 2 cas
  - enfin, dans un cas, on retrouve un îlot temporal de perception isolé, et l'on assiste alors à un déplacement du maximum lumineux dans le secteur temporal.

3. La tache de Mariotte toujours explorée du non vu au vu est :
   - normale dans 17 cas
   - agrandie dans 12 cas
   - réalise
     - un scotome de Seidel dans un cas
     - un scotome péricoceal dans un cas.

4. Les dysharmonies photométriques :
nous avons omis de les rechercher dans 2 cas.
Elles sont :
- négligeables dans 20 cas
- notables dans 5 cas avec parallélisme entre les isoptères inscrits avec des index équivalents
- importantes dans 3 cas; l'isoptère inscrit en premier avec le test de plus grande surface s'inscrit normalement.
L'index équivalent ne permet de retrouver qu'un îlot central et un îlot temporal de perception, d'où la tache de Mariotte est exclue.

Dans presque tous les cas où il y a trouble de l'harmonie photométrique, il y a en même temps diminution de la sensibilité lumineuse rétinienne, l'index 3/1 étant seul perçu au centre, sauf dans un cas où le test 2/1 est perçu, c'est celui où il y a déplacement temporal du maximum lumineux.

D/ Adaptométrie

Nous nous contenterons de décrire grossièrement les résultats obtenus, nous réservant leur description pour l'étude de chaque observation.

Selon les cas, nous comparerons la courbe d'adaptation à la courbe type ou à la courbe de l'autre oeil.

1. Courbe dans son ensemble :
- subnormale dans 19 cas
- perturbée dans 11 cas
- ininterprétable dans 1 cas.

2. Courbe des cônes :
- subnormale dans 12 cas, négligeant les cas où l'on retrouve un certain retard d'apparition du début de la courbe des cônes.

- élévation du seuil absolu terminal : 13 cas
- retard d'apparition du début de la courbe des cônes : 15 cas.

3. Courbe des bâtonnets :
   - subnormale dans 18 cas
   - élévation du seuil absolu terminal des bâtonnets : 10 cas
   - adaptation lente : 1 cas
   - abaissemment du seuil absolu terminal : 1 cas.
4. Point ∝ dans le temps :
   - normal entre 6 et 7 minutes dans 6 cas
   - avancé dans 3 cas : 2è , 4è et 5è minute
   - retardé 6 cas :
     - 3 cas à la 9è minute
     - 1 cas à la 12è minute
     - 1 cas à la 15è minute
   - mal défini dans 8 cas
   - 2 points ∝ dans 2 cas
   - 3 points ∝ dans 2 cas.

Nous terminerons en étudiant les 16 cas où nous avons la possibilité de comparer chez un même sujet la courbe d'adaptation des deux yeux :

- dans pratiquement tous les cas, il y a dans les premières secondes de la courbe d'adaptation des cônes, un chevauchement des deux courbes, ensuite les courbes se séparent.
- Dans 10 cas, elles restent parallèles et très proches l'une de l'autre, tous les seuils de l'oeil opéré étant légèrement supérieurs à ceux de l'oeil sain.
- Dans 3 cas, les courbes ne sont plus parallèles. Dans un de ces cas, les seuils de la courbe de l'oeil opéré sont très élevés. Dans les deux autres cas, elles se croisent mais dans l'un de ceux ci, l'étude comparative est faite avec l'autre oeil qui présente une ca-

taracte et pour lequel la courbe des cônes s'inscrit de façon normale, celle des bâtonnets est très lente et incomplète.

IV.- INTER-RELATION DES DIFFERENTS PARAMETRES

Nous avons essayé de relier les différents paramètres entre eux et nous avons pensé que cette étude avait tout de même un certain intérêt. Nous en faisons part sans toutefois en tirer des conclusions définitives. Nous faisons abstraction ici de la contraction des isoptères dans la zone correspondant aux cicatrices de l'intervention.

A/ Dans 12 cas

- L'acuité visuelle varie de 7 à 10/10 et va du nº1.5 au nº2, nous adjoignons à cette acuité satisfaisante 2 cas de myope dont l'acuité se situe entre 4 et 5/10 mais le nº2 de près.
- Le champ visuel est subnormal.
- L'adaptation est subnormale.

B/ Dans l'observation 15 du D.R. de type SHAPLAND, pour les deux yeux :

- Acuité 10/10
- Champ visuel :
  - oeil droit : normal en dehors de l'encoche périphérique, correspondant au kyste de la rétine.
  - Oeil gauche normal.
- Adaptométrie :
  - élévation du seuil absolu terminal des cônes aux deux yeux.

C/ Dans 3 cas :

- Bonne acuité allant du nº 1.5 au nº2 de près
- Champ visuel : diminution de la sensibilité lumineuse rétinienne
- Adaptation normale.

D/ Dans 3 cas :

- Bonne acuité
- Champ visuel normal
- Perturbation non systématisée de la courbe d'adaptation :
  - dans un cas, élévation du seuil absolu terminal des cônes
  - dans un cas, élévation du seuil absolu terminal des bâtonnets
  - dans un cas, élévation de tous les seuils.

E/ Dans 11 cas :

- L'acuité est basse, de 5 à 1/10 du nº2 au nº14
- Champ visuel : diminution de la sensibilité lumineuse rétinienne
- Elévation de tous les seuils de la courbe d'adaptation.

Par conséquent :

- Dans 12 cas, les paramètres sont subnormaux
- Dans 11 cas, ils sont très perturbés.

V.- ESSAI DE CLASSIFICATIONS DES DECOLLEMENTS DE LA RETINE

Nous avons, jusqu'à présent, donné les résultats fonctionnels des décollements de la rétine d'une façon globale, sans tenir compte de l'étiologie du décollement, des circonstances déclanchantes, de la réfraction et de l'âge du sujet.

Nous nous proposons maintenant de reprendre toutes ces observations, en tenant compte de tous ces facteurs, qui ont leur importance.

Nous classons nos observations en 4 grands groupes :
- décollements traumatiques : 4 cas -
- décollements du sujet jeune : 7 cas
- décollements du myope de la cinquantaine : 11 cas
- décollements préséniles et séniles : 8 cas.

Nous allons étudier les différentes observations dans le groupe qui leur est propre.

Nous ferons pour chaque cas une observation succincte en notant les éléments capitaux : âge, type du décollement, type de la déchirure, type de l'intervention. Nous ne signalerons l'examen du fond d'oeil que quand il nous apporte un élément saillant, différent de celui des lésions cicatricielles retrouvées dans tous les cas.

A la fin de chaque grand chapitre, nous conclurons en donnant les éléments intéressants à partir desquels nous avons établi la récapitulation globale.

I.- Décollements traumatiques - 4 cas -

- 2 observations de décollement de rétine chez des opérés de cataracte
- 1 observation après corps étranger intra-oculaire extrait et cataracte traumatique
- 1 observation de décollement post-contusif.

Obs. 21 - OD

Mr M.... André - 44 ans - a subi une extraction extra-capsulaire de cataracte, 6 mois avant le DROD.
L'OG opéré de cataracte a subi le même sort un mois après, l'intervention n'a pas donné de résultat anatomique.
DR subtotal prédominant dans le secteur nasal inférieur.
Déchirures à 3 heures et 9 heures.
Diathermocoagulation de surface et perforantes.
Bilan :

1. FOD : oedème superficiel de la rétine dans la région maculaire.
2. Acuité visuelle +8 (150º + 2) = 10/10 près ( ) +11 nº1.5
3. Sens chromatique normal
4. Champ visuel

   Contraction supérieure et temporale de tous les isoptères correspondant aux zones cicatricielles étendues
   - pentes douces
   - tache de Mariotte normale
   - dysharmonies photométriques notables, mais parallélisme des isoptères inscrits avec des index correspondants
   - contraction de l'isoptère 3/1 seul perçu au centre
5. Adaptométrie
   - retard d'apparition au début de la courbe des cônes de 30 secondes

- adaptation lente mais complète des cônes
- élévation du seuil absolu terminal des bâtonnets de une unité logarithmique
- angulation tardive, point α à la 12è minute.

Obs. 19 - OD

Mme F.... Pauline - 53 ans - DR inféro-nasal diagnostiqué dix mois après une extraction totale de cataracte. Le début des troubles fonctionnels remonte à cinq mois. Déchirure à 10 heures. Diathermocoagulations de surface et perforantes.

Bilan :

1. Acuité visuelle :

VOD (0º + 2) + 11 → 7/10 près ( ) +4 → nº2

2. Sens chromatique normal
3. Champ visuel
   - contraction des isoptères dans le secteur supéro-nasal correspondant aux cicatrices mais l'isoptère périphérique est respecté.
   - contraction supérieure des isoptères centraux d'interprétation difficile, la malade porte des lunettes à bords épais, qui sont décentrées vers le bas.
   - contraction des isoptères inscrits avec les tests 4/1 et 3/1, seuls perçus au centre.
   - tache de Mariotte normale.
   - harmonie photométrique.
4. Adaptométrie
   - retard d'apparition de 30 secondes du début de la courbe des cônes
   - élévation modérée du seuil de sensibilité absolue des cônes
   - adaptation lente mais complète des bâtonnets
   - courbe de l'oeil opéré et de l'autre oeil se croisent, mais l'autre oeil présente une cataracte totale, le segment de la courbe des cônes est

OBS 12

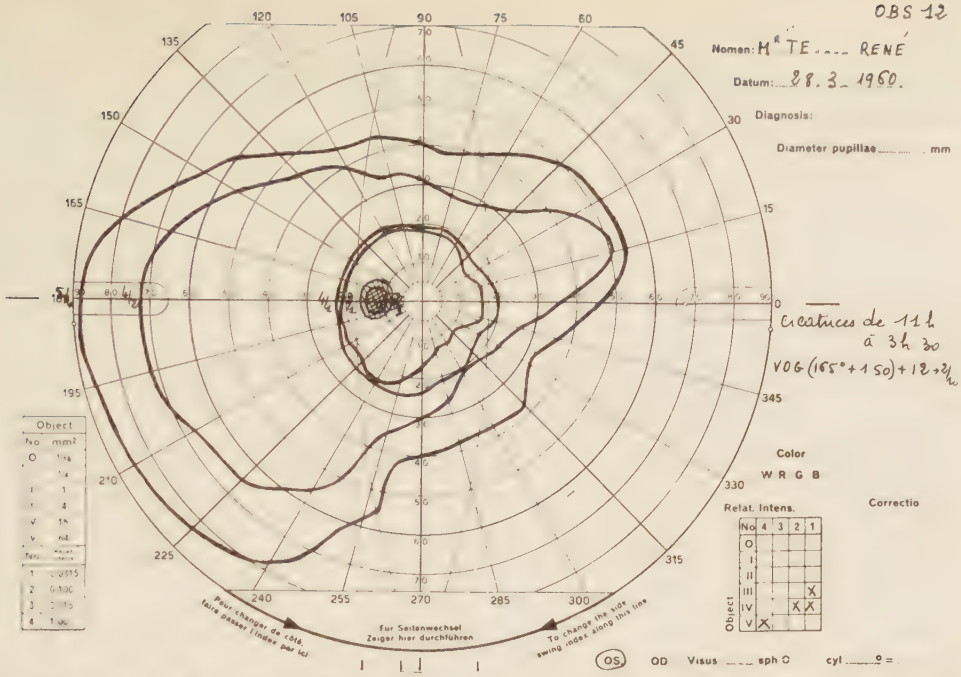
Nomen: Mlle TE.... RENÉ
Datum: 28. 3. 1960.
Diagnosis:
Diameter pupillae ..... mm
Créatrices de 11 h à 3 h 30
VOG (165° + 150) + 12 → 2/10
Color
W R G B
Relat. Intens.
Correctio
Object
No mm²
Für Seitenwechsel Zeiger hier durchführen
Pour changer de côté, faire passer l'index par ici
To change the side swing index along this line
OS OD Visus ___ sph ○ cyl ___ ° =

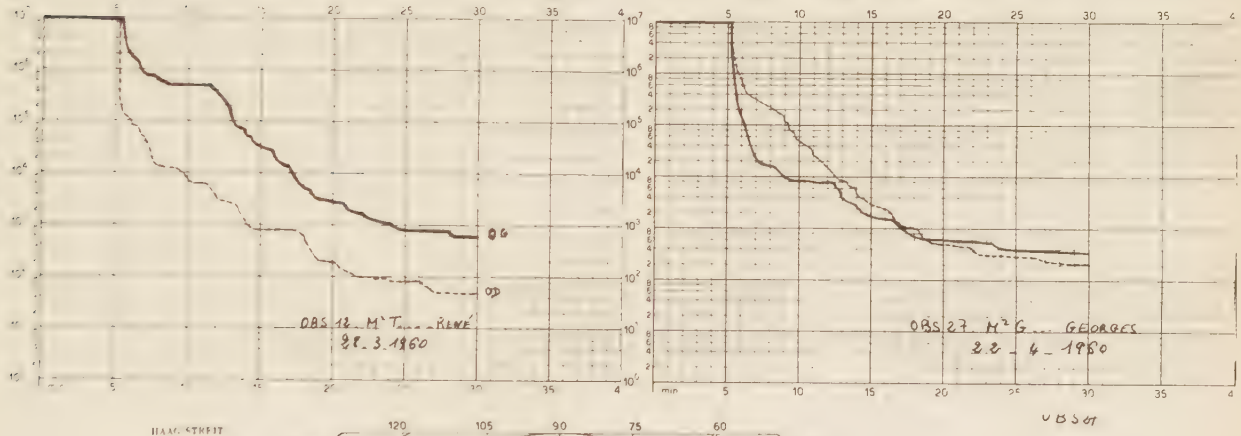
OD
OS
OBS 12. Mlle T.... RENÉ
28. 3. 1960
OBS 27. Mlle G.... GEORGES
22. 4. 1960
min

OBS 27

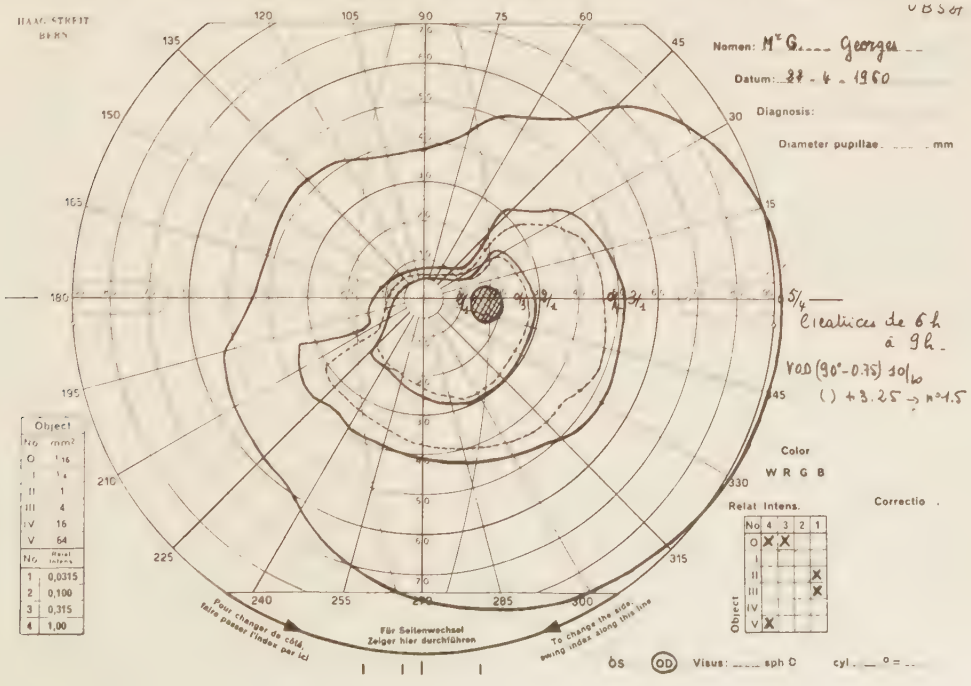
Nomen: Mlle G.... Georges
Datum: 27. 4. 1960
Diagnosis:
Diameter pupillae ..... mm
Créatrices de 6 h à 9 h.
VOD (90° - 0.75) 10/10
( ) + 3.25 → Mlle 1.5
Color
W R G B
Relat. Intens.
Correctio
Object
No mm²
Für Seitenwechsel Zeiger hier durchführen
Pour changer de côté, faire passer l'index par ici
To change the side swing index along this line
OS OD Visus: ___ sph ○ cyl ___ ° = ___

normal, l'adaptation des bâtonnets est très incomplète.

Obs. 12 - OG

Mr T.... René - 30 ans - extraction de C.E.I.O. 9 ans avant. DR supéro-temporal;dans un premier temps, intervention sur la membranule qui gêne le repérage. Diathermocoagulations de surface et perforantes. Perforantes au cautère.

Bilan :

1. Acuité visuelle 2/10 mais oeil en hyperphorie
2. FO : petites lacunes de désintégration maculaire
3. Sens chromatique normal
4. Champ visuel
   - contraction nasale inférieure des deux isoptères périphériques qui sont aplatis aussi en haut sans explication. Pentes raides.
   - contraction globale des isoptères centraux inscrits avec 4/1 et 3/1 très proches l'un de l'autre à 30 degrés du point de fixation.
   - tache de Mariotte normale
   - harmonie photométrique.
5. Adaptométrie
   - retard d'apparition de 30 secondes du début de la courbe des cônes.
   - parallélisme de la courbe des deux yeux avec un écart de deux unités logarithmiques entre les seuils absolus terminaux des cônes, de une unité entre les seuils absolus terminaux des bâtonnets.
   - point α à 6 minutes 1/2.

Obs. 27 - OD

Mr G.... Georges - 59 ans - contusion oculaire par coup de poing 4 mois avant. DR inféro temporal. 4 petites déchirures à 8 heures. Diathermocoagulations de surface et per-

forantes. Perforantes au cautère.

Bilan :

1. FO : remaniement maculaire. aspect pigmenté non retrouvé à l'oeil gauche. Cicatrices étendues des coagulations.
2. Acuité visuelle :

   (90º - 0.75) 10/10 près ( ) + 3.25 n² 1.5
3. Sens chromatique normal
4. Champ visuel
   - contraction des isoptères correspondant aux cicatrices, très peu marquée sur l'isoptère périphérique, très accusée sur les deux isoptères plus centraux qui s'approchent à 6 degrés du point de fixation, pentes abruptes.
   - tache de Mariotte normale
   - harmonie photométrique
5. Adaptométrie
   - adaptation rapide et complète des cônes
   - point ✕ à la 8è minute
   - les seuils de la courbe de l'oeil sain sont plus élevés en ce qui concerne le segment photopique mais nous avons testé cet oeil en premier.

Au terme de ce groupe des décollements de rétine traumatique, nous faisons le point :

1. L'acuité visuelle est excellente dans 3 cas.
2. Le sens chromatique est normal dans tous les cas.
3. Le champ visuel :

   a/ contraction des isoptères correspondant à la zone cicatricielle dans tous les cas.

   Les pentes sont :
   - douces dans un cas
   - raides dans deux cas
   - abruptes dans un cas

b/ diminution de la sensibilité lumineuse rétinienne:

- l'index 2/1 n'est pas perçu dans 3 cas où l'index 3/1 est perçu mais contracté.

c/ la tache de Mariotte

- normale dans tous les cas.

d/ dysharmonies photométriques . Elles sont

- nulles dans 2 cas
- notables dans 1 cas
- non recherchées dans 1 cas.

4. Adaptométrie

a/ courbe dans son ensemble

- subnormale dans deux cas
- perturbée dans deux cas

b/ courbe des cônes

- retard d'apparition du début de la courbe des cônes : 3 cas
- élévation du seuil absolu terminal : 2 cas

c/ courbe des bâtonnets

- normale dans 2 cas
- incomplète avec élévation du seuil absolu terminal : 2 cas.

d/ point d'arrêt dans le temps

- normal : 2 cas
- retardé : 1 cas (12 è minute)
- non défini : 1 cas

Dans l'ensemble, les résultats sont satisfaisants, mis à part le cas de C.F.I.O.

II.- Décollements de rétine du sujet jeune

Nous avons recruté 7 cas parmi lesquels :

- 1 cas type SHAPLAND
- 3 cas avec des antécédents de choroïdite
- 3 cas sans étiologie déterminée

Obs. 26 - ODG

Mr A.... Pierre - 22 ans - DR inféro-temporal OD avec désinsertion. A déjà présenté un DROG un an avant, opéré avec succès. L'hypothèse d'un décollement kystique est soulevé. Diathermocoagulations de surface et perforantes, perforantes au cautère.

Bilan :

1. FOD : volumineuse image kystique de 3 heures à 6 heures s'avançant à 5 DP de la papille . La rétine est amincie à 5 heures. Ce kyste avoisine les cicatrices de l'intervention étendues de 6 heures à 9 heures. Malade mis en observation.
2. Acuité visuelle
   - VOD 10/10 nº 1.5
   - VOG 10/10 nº 1.5
3. Sens chromatique sujet deutéranope
4. Champ visuel

   OD
   - Contraction de tous les isoptères dans la zone correspondant aux cicatrices, pentes abruptes.
   - contraction de tous les isoptères dans la zone correspondant à l'image kystique
     - moins importante à pentes douces
     - tache de Mariotte normale
     - légères dysharmonies photométriques dans le secteur temporal.

OG

- contraction importante de tous les isoptères réalisant un véritable scotome absolu, s'approchant à 7 degrés du point de fixation, à pentes abruptes.
- tache de Mariotte normale.
- légères dysharmonies photométriques - sauf dans le secteur indenté où elles n'existent plus.

5. Adaptométrie

OD : élévation du seuil absolu terminal des cônes de 3/4 d'unité logarithmique.
Adaptation lente mais complète des bâtonnets.

OG : courbe subnormale.
Le point ✓ apparaît à la 4è minute sur les deux courbes.

Obs. 19 -- OD

Mme M.... Isabelle - 28 ans - DR supéro-temporal. Trou rétinien à 10 heures dans un foyer de choroïdite. Diathermo-coagulations de surface et perforantes, perforantes au cautère.

Bilan :

1. Acuité visuelle :
(30º - 0.75) + 0.50 → 10/10 près nº 1,5
2. Sens chromatique normal
3. Champ visuel
   - contraction peu importante de tous les isoptères dans la zone correspondant aux cicatrices de l'intervention - pentes raides
   - petit aplatissement supérieur de l'isoptère le plus central inscrit avec l'index 2/1
   - tache de Mariotte normale
   - harmonie photométrique
4. Adaptométrie
   - normale : remarquable parallélisme entre les

courbes des deux yeux, les seuils de l'oeil opéré étant un peu supérieurs à ceux de l'autre oeil (1/3 d'unité logarithmique).
- point ✓ à la 6è minute.

Obs. 28 - OD

Mr R.... Jean - 18 ans - DR inféro-temporal parsemé de pigment et de travées brillantes. Après bilan complet, diathermo-coagulations de surface et perforantes.

Bilan :

1. FO : rétine remaniée et pigmentée avec des stries de rétinite proliférante, plus postérieures que les cicatrices de l'intervention.
2. Acuité visuelle :
   (15º - 0.50) + 0.75 → 10/10 près nº 1.5
3. Sens chromatique normal
4. Champ visuel
   - contraction très marquée des isoptères dans le secteur supérieur correspondant aux cicatrices, surtout importante sur les isoptères centraux qui s'approchent à 5 degrés du point de fixation, pentes abruptes.
   - tache de Mariotte normale
   - dysharmonies photométriques peu importantes.
5. Adaptométrie
   - courbe normale, superposée à celle de l'oeil sain inscrite en premier.
   - point ✓ mal défini.

Obs. 24 - OD

Mme R.... Odette - 42 ans - DR inféro-temporal et nasal. Trou ovalaire à 2 heures dans un foyer de choroïdite de 5 heures à 8 heures. Diathermo-coagulations superficielles et perforantes, perforantes au cautère.

OBS. 28

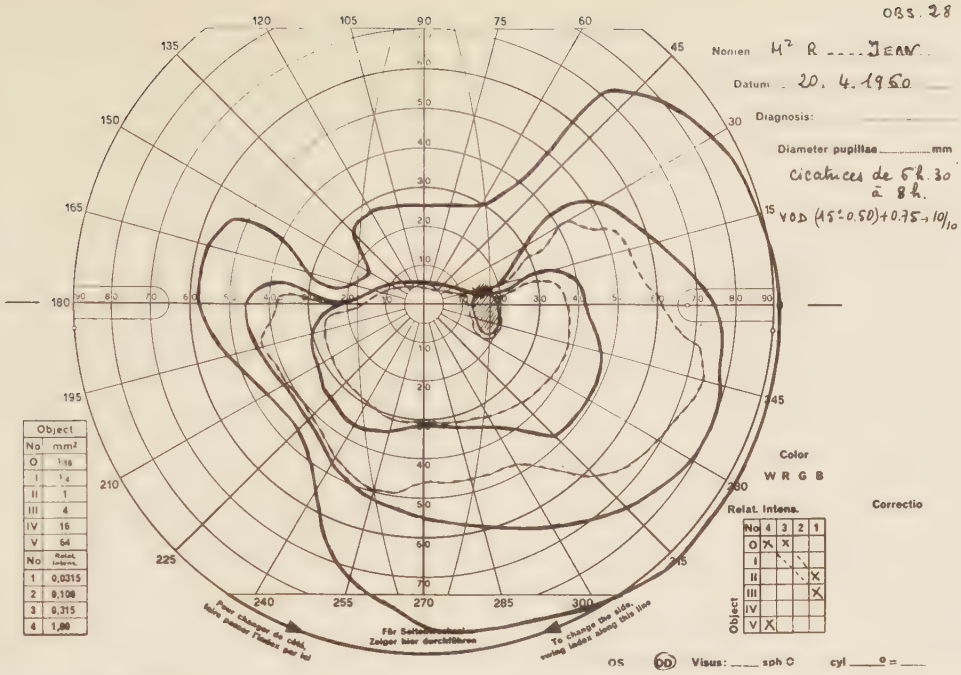
Nomen M² R ... JEAN
Datum 20. 4. 1960
Diagnosis:
Diameter pupillae ... mm
Cicatrices de 5 h. 30 à 8 h.
VOD (15°-0.50)+0.75 → 10/10
Color
W R G B
Relat. Intens.
Correctio
Object
No | mm²
O | 1/16
I | 1/4
II | 1
III | 4
IV | 16
V | 64
No | Relat. Intens.
1 | 0,0315
2 | 0,100
3 | 0,315
4 | 1,00
Pour changer de côté, faire passer l'index par ici
Für Seitenwechsel Zeiger hier durchführen
To change the side, swing index along this line
OS OD Visus: ... sph ... cyl ... ° = ...

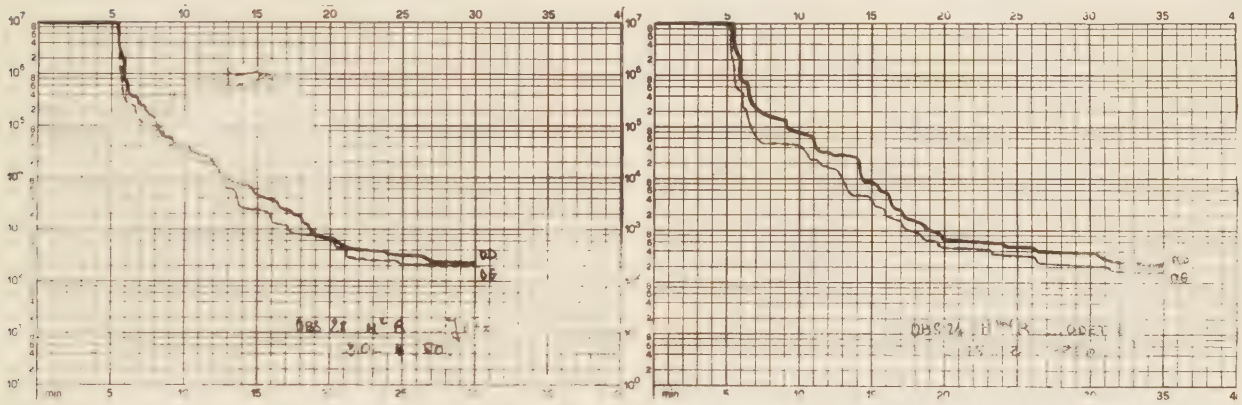
OD
OS
min

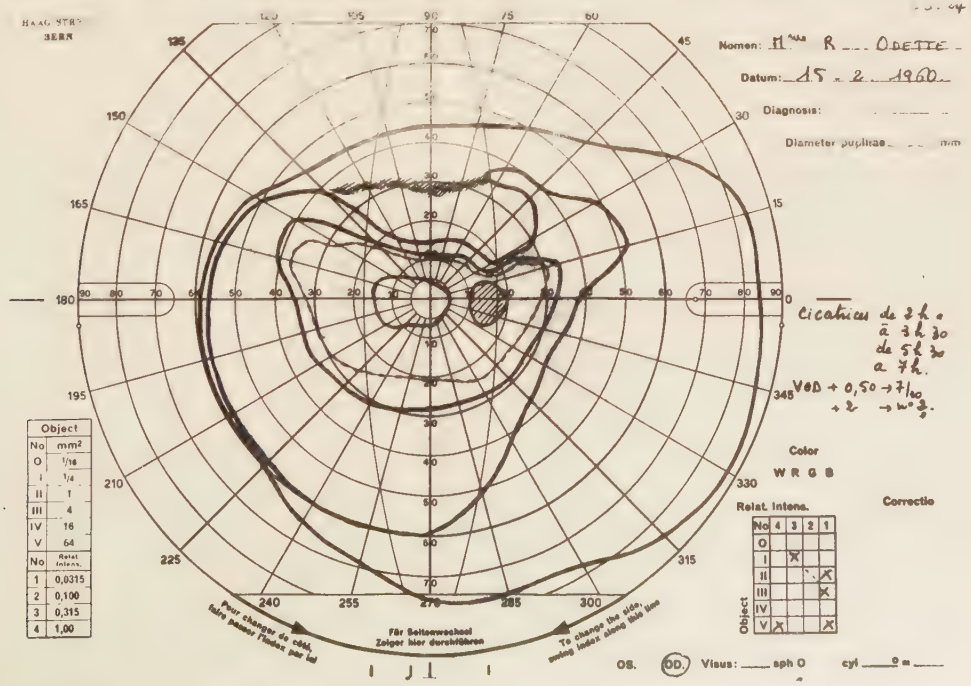
Nomen: Mme R ... ODETTE
Datum: 15. 2. 1960
Diagnosis:
Diameter pupillae ... mm
Cicatrices de 2 h. à 3 h. 30 de 5 h. 30 à 7 h.
VOD + 0,50 → 7/10 + 2 → 10/10
Color
W R G B
Relat. Intens.
Correctio
Object
No | mm²
O | 1/16
I | 1/4
II | 1
III | 4
IV | 16
V | 64
No | Relat. Intens.
1 | 0,0315
2 | 0,100
3 | 0,315
4 | 1,00
Pour changer de côté, faire passer l'index par ici
Für Seitenwechsel Zeiger hier durchführen
To change the side, swing index along this line
OS. OD. Visus: ... sph ... cyl ... ° = ...

Bilan :

1 FO difficile à examiner à cause d'opacités cristalliniennes corticales postérieures à reflets polychromes.

2. Acuité visuelle :

+ 0.50 → 7/10 près +2 nº2

3. Sens chromatique normal

4. Champ visuel

- isoptère périphérique normal
- contraction des isoptères centraux dans les deux zones cicatricielles plus marquée en haut où ils s'approchent à dix degrés du point de fixation. Pentes abruptes
- l'index 2/1 est très contracté et passe à 5 degrés du point de fixation
- tache de Mariotte normale
- harmonie photométrique

5. Adaptométrie

- courbe subnormale
- remarquable parallélisme entre les courbes des deux yeux à des seuils à peine plus élevés pour l'oeil opéré
- 3 points ✓ à la 4è, 6è et 9è minute.

Obs. 7 - OD

Mr D.... Marcel - 25 ans - DR inféro-temporal. Large désinsertion à l'ora entre 7 heures et 8 heures. Diathermocoagulations de surface et perforantes.

Bilan :

1. FO : remaniement de la rétine au pôle postérieur, aspect poivre et sel.

2. Acuité visuelle : (35º + 1) → 8/10 près nº2

3. Champ visuel

- contraction des isoptères dans la région supéronasale, correspondant aux cicatrices, plus accusée

sur les isoptères centraux qui passent à 3 degrés du point de fixation, et d'où la tache de Mariotte normale, est exclue. Pentes abruptes

- harmonie photométrique

4. Adaptométrie

- subnormale. Retard d'apparition du début de la courbe des cônes de 30 secondes
- élévation du seuil absolu terminal des cônes
- point ✓ à la 4è minute.

Obs. 5 - OD

Mr T.... Robert - 24 ans - DR inféro-temporal sur un oeil antérieurement amblyope. Désinsertion de 6 heures à 8 heures.

Bilan :

1. Acuité visuelle :

VOD (0º - 1.75) +2 → 4/10 près nº 10

2. Sens chromatique normal
3. Champ visuel
   - contraction supéro-nasale de tous les isoptères correspondant à la zone cicatricielle. Pentes douces
   - déplacement du maximum lumineux vers le secteur temporal où le test 2/1 est perçu, inscrivant une demi lune temporale en dehors de la tache de Mariotte agrandie.
   - dysharmonies photométriques au niveau de la tache de Mariotte et de la demi lune temporale.
4. Adaptométrie
   - léger retard d'apparition du début de la courbe des cônes et du point ✓ (8è minute).
   - élévation modérée du seuil absolu terminal des cônes.

Obs. 14 - OD

Mme H.... Gilberte - 43 ans - DR inféro-temporal. Zone suspecte à 10 heures. Diathermocoagulations de surface et perforantes, perforantes au cautère.

Bilan :

1. FO : brides attractives du vitré en avant de la zone cicatricielle, le bord interne de cette zone est peu pigmenté et forme une véritable bourrelet saillant de 10 dioptries, sur lequel se dessine une déchirure. La malade est mise en observation.
2. Acuité visuelle :

   (0º - 1.75) +2 → 4/10 près ( ) nº 10
3. Sens chromatique normal
4. Champ visuel
   - contraction importante de tous les isoptères du secteur nasal correspondant aux cicatrices.
   - contraction supéro-temporale de tous les isoptères, d'interprétation difficile à cause d'un blépharochalasis
   - l'isoptère le plus central est inscrit avec le test 4/1 et il est très contracté.
5. Adaptométrie
   - normale avec un très léger retard d'apparition du début de la courbe des cônes,
   - strictement superposable à celle de l'autre oeil.

Au terme de ce groupe des décollements de rétine du sujet jeune, nous faisons le point :

1. Acuité visuelle :
   - très bonne dans 6 cas.
2. Sens chromatique normal dans tous les cas, sauf l'anomalie congénitale du décollement kystique.
3. Champ visuel :

   a/- contraction de tous les isoptères correspondant

à la zone cicatricielle dans tous les cas sauf deux où l'isoptère périphérique est normal.

- la contraction des isoptères centraux est très accusée dans 4 cas.
- les pentes de déficit sont
  - douces dans 1 cas
  - raides dans 3 cas
  - abruptes dans 4 cas

b/- diminution de la sensibilité lumineuse rétinienne dans 3 cas

- dans 1 cas, îlot central de perception inscrit avec 2/1 en-dedans de la tache de Mariotte
- dans 1 cas, îlot temporal de perception inscrit avec le 2/1 traduisant un déplacement du maximum lumineux
- dans 1 cas 3/1 et 2/1 ne sont pas perçus, 4/1 très contracté.

En dehors de ces cas, les isoptères centraux s'inscrivent de façon normale, exception faite de la contraction correspondant aux coagulations.

c/- tache de Mariotte

- normale dans 6 cas
- agrandie dans 2 cas.

d/- dysharmonies photométriques

négligeables dans tous les cas, sauf dans le cas où il y a déplacement temporal du maximum lumineux.

4. Adaptométrie

a/- courbe dans son ensemble

- subnormale dans tous les cas.

  Dans les 4 cas où la courbe des deux yeux a été tracée, on trouve un parallélisme remarquable entre les deux courbes et des seuils presque identiques.

b/- courbe des cônes

- subnormale dans 6 cas
- élévation du seuil absolu terminal peu importante dans 2 cas
- léger retard d'apparition du début de la courbe des cônes - 5 cas

c/- courbe des bâtonnets

normale dans tous les cas

d/- point ✓ dans le temps

- normal : 2 cas
- mal défini : 1 cas
- avancé : 2 cas du type SHAPLAND
- retardé : 1 cas
- 3 points ✓ : 1 cas

Dans les 4 cas où l'acuité visuelle va du nº 1,5 au nº 2, champ visuel et adaptation sont normaux.

Dans les 2 cas où l'acuité visuelle est basse, la diminution de la sensibilité lumineuse rétinienne va de pair avec l'élévation du seuil terminal des cônes.

Dans le cas du type SHAPLAND, acuité et champ visuel se rapprochent de la normale, mais le sens chromatique est perturbé et l'adaptation imparfaite.

III.- Décollement myopique de la cinquantaine

Obs. 18 - OD

Mr J.... Jean. DR supérieur datant de 24 heures. Déchirure en V à 11 heures 30. Diathermocoagulations de surface et perforantes. 3 perforantes au cautère.

Bilan :

1. FO : croissant myopique, oedème de la rétine avec remaniement en périphérie de 3 heures à 5 heures.
2. A.V. = -8 (90º - 0.75) 9/10 près ( ) -4 nº 1.5
3. Sens chromatique normal
4. Champ visuel :
   - contraction des isoptères dans le quadrant inféro-nasal correspondant aux cicatrices de l'intervention. Pentes raides
   - contraction des isoptères dans le quadrant supéro-nasal correspondant à la zone oedémateuse de la rétine.
   - encoche supérieure médiane sur l'isoptère 3/1 aplati dans son ensemble dans le sens altitudinal.
   - la tache de Mariotte, un peu agrandie, est exclue de l'isoptère inscrit avec l'index 2/1 avec lequel on inscrit un quart de lune temporal inférieur et un îlot de perception centrale.
   - harmonie photométrique
5. Adaptométrie
   - subnormale
   - remarquable parallélisme entre les deux courbes, point α à la 8è minute.

Obs. 7 OG

Mme S.... Marguerite - 56 ans - DR supérieur. 3 déchirures périphériques XII heures, I heure, III heures. Diathermocoagulations de surface et perforantes.

Bilan

1. Acuité visuelle

   -3.50 → 7/10 près SC nº 1,5

2. Sens chromatique normal
3. Champ visuel
   - contraction nasale inférieure des isoptères dans la région correspondant aux cicatrices de l'intervention. Pentes douces
   - contraction globale peu importante de tous les isoptères
   - encoche supéro-temporale de l'isoptère le plus interne
   - tache de Mariotte normale
   - harmonie photométrique
4. Courbe d'adaptation
   - subnormale
   - point ∠ retardé à la 9è minute

Obs. 23 - OG

Mme M.... Suzanne - 41 ans - DR supéro-temporal apparu 24 heures avant déchirure à clapet à 10 heures 30; fines striations de la macula. Diathermocoagulations de surface, perforantes au cautère.

Bilan

1. FO : remaniement maculaire avec des mottes pigmentées adjacentes à des zones d'atrophie de l'épithelium pigmentaire laissant voir le réseau choroïdien.
2. Acuité visuelle:

   - 11.50 → 6/10 près -9 → nº1,5

3. Sens chromatique normal

4. Champ visuel
   - contraction inféro-temporale de tous les isoptères correspondant à la zone cicatricielle pentes raides
   - tache de Mariotte agrandie en forme de coeur de carte à jouer, exclue de l'isoptère inscrit avec l'index 2/1 avec lequel on retrouve un îlot de perception central aplati en haut et une demi lune temporale de perception.
   - pas de dysharmonie photométrique, sauf dans le secteur supéro-temporal.

5. Adaptométrie
   - courbe normale, remarquable parallélisme des deux courbes, les seuils de l'oeil opéré étant très peu supérieurs à ceux de l'oeil sain
   - point $\mathcal{L}$ mal défini.

Obs. 2 - OG

Mme L.... Francine - 50 ans - DR supéro-temporal datant de trois semaines. Déchirure à I heure. Diathermocoagulation de surface, perforantes au cautère.

Bilan :

1. FO : croissant myopique péripapillaire
2. Acuité visuelle :
   - 6,50 → 7/10 près -2 → nº 1.5
3. Sens chromatique normal
4. Champ visuel
   - contraction nasale inférieure du seul isoptère périphérique correspondant à la zone cicatricielle pentes raides
   - légère contraction des isoptères dans le quadrant temporal sans traduction ophtalmoscopique
   - la tache de Mariotte normale est située en dehors de l'isoptère inscrit avec l'index 2/1 contracté, au niveau duquel on enregistre une petite dysharmonie photométrique.

OBS 21.

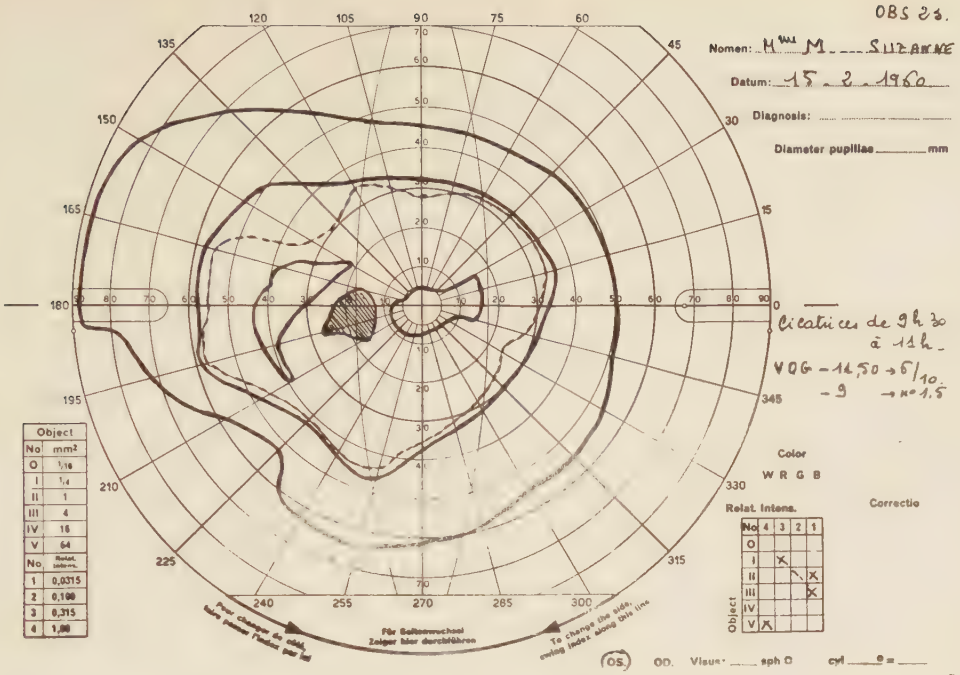
Nomen: Mme M. SUZANNE
Datum: 15.2.1960
Diagnosis:
Diameter pupillae mm
Cicatrices de 9h30 à 11h
VOG - 11,50 → 6/10
-9 → n°1,5
Color
W R G B
Relat. Intens.
Correctio
Object
No mm²
0 1/16
I 1/4
II 1
III 4
IV 16
V 64
No Relat. Intens.
1 0,0315
2 0,100
3 0,315
4 1,00
Pour changer de côté, faire passer l'index par ici
Für Seitenwechsel Zeiger hier durchführen
To change the side, swing index along this line
OS. OD. Visus: sph cyl

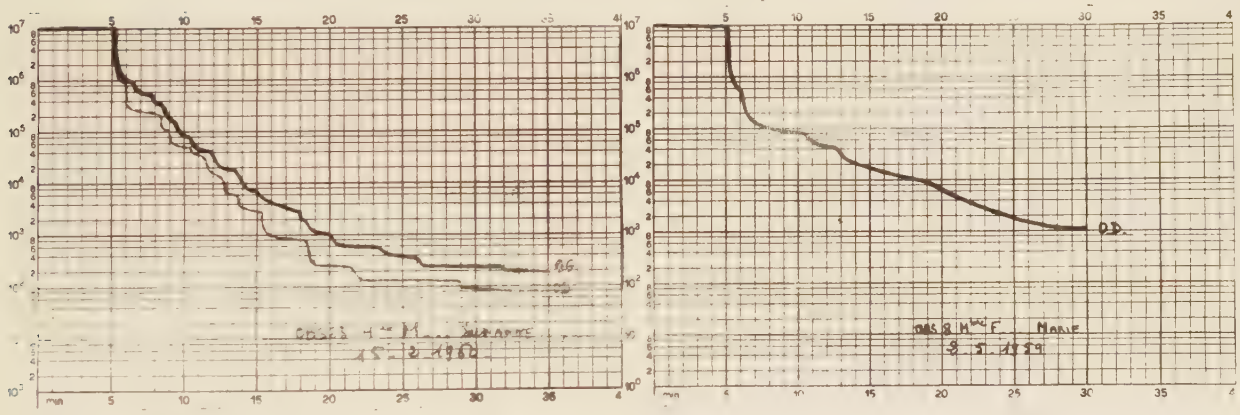
OD
OBS 8 Mme F. MARIE
8.5.1959

OBS 8

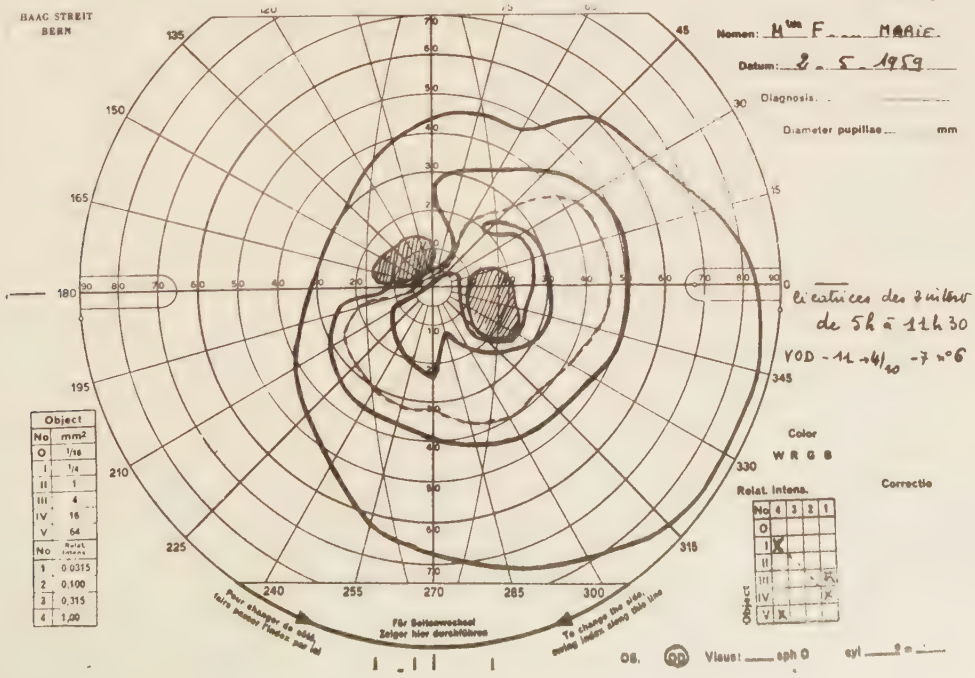
BAAG STREIT BERN
Nomen: Mme F. MARIE
Datum: 8.5.1959
Diagnosis:
Diameter pupillae mm
Cicatrices des 2 milieux de 5h à 11h30
VOD - 11 → 4/10 -7 n°6
Color
W R G B
Relat. Intens.
Correctio
Object
No mm²
0 1/16
I 1/4
II 1
III 4
IV 16
V 64
No Relat. Intens.
1 0,0315
2 0,100
3 0,315
4 1,00
Pour changer de côté, faire passer l'index par ici
Für Seitenwechsel Zeiger hier durchführen
To change the side, swing index along this line
OS. OD. Visus: sph 0 cyl

5. Adaptométrie
   - la courbe d'adaptation est ininterprétable, la malade ne comprend pas ce qu'on attend d'elle.

Obs. 10 - OG

Mme L.... Marcelle - 49 ans - DR très étendu sous forme de deux poches, supérieure et inférieure, manifesté 10 jours avant. Réapplication par le repos qui fait apparaître une déchirure à X heures. Diathermocoagulations de surface et perforantes.

Bilan :

1. FO : croissant myopique péripapillaire. Macula craquelée, aspect retrouvé à l'autre oeil mais à un degré moindre.
2. Acuité visuelle :
   -12 (0º - 2) → 4/10 près ( ) -7 → nº 1.5
3. Sens chromatique normal
4. Champ visuel
   - contraction de tous les isoptères dans le quadrant inférotemporal, surtout marquée sur les isoptères périphériques réalisant une encoche, à pentes abruptes.
   - encoche inféro-nasale sans substratum visible par l'ophtalmoscopie.
   - tache de Mariotte agrandie dans tous ses diamètres exclue de l'isoptère le plus central inscrit avec l'isoptère 3/1. Cet isoptère montre un îlot de perception central relié à une demi lune de perception temporale par un pont nasal et inférieur
   - dysharmonie photométrique notable montrant un déplacement temporal du maximum lumineux.
5. Adaptométrie
   - la courbe est subnormale
   - le point α est remplacé par une zone de transition irrégulière.

Obs. 4 - OG

Mme P.... Madeleine - 45 ans - DR inféro-temporal. 4 déchirures : une en V, trois linéaires, à III heures et I heure 30. Diathermocoagulation de surface et perforantes.

Bilan :

1. FO : macula succulente
2. Acuité visuelle :

   (150º - 1) -4.50 → 4/10 près ( ) -2 → nº 4

   cet oeil se trouvant en strabisme divergent
3. Sens chromatique normal
4. Champ visuel :
   - contraction globale très importante de tous les isoptères, aplatissement altitudinal plus marqué en haut, l'isoptère inscrit avec 5/4 passe à 10 degrés du point de fixation sur la ligne médiane.
   - l'index 3/1 montre un déficit hémianopsique supérieur.
   - tandis qu'on assiste avec l'index 2/1 à l'exclusion de la tache de Mariotte, l'isoptère inscrit avec cet index dessine un fer à cheval à convexité inférieure partant du point de fixation et circonscrivant la tache de Mariotte.
   - la tache de Mariotte est agrandie
   - l'harmonie photométrique non recherchée
5. Adaptométrie
   - retard d'apparition du début de la courbe des cônes
   - adaptation rapide et complète des cônes; très long pallier entre courbe des cônes et des bâtonnets amenant le point ≺ à la 15è minute.
   - adaptation incomplète des bâtonnets.

Obs. 8 - OD

Mme F.... Marie - 51 ans - DR supéro-temporal dans des zones de choroïdite périphérique. Nombreuses déchirures arrondies à 4 heures et 6 heures dans d'autres foyers de choroïdite. Diathermocoagulations de surface et perforantes dans le secteur temporal supérieur - récidive - réintervention dans le quadrant inféro-nasal par la même méthode.

Bilan :

1. FO : à travers quelques opacités cristalliniennes, staphylome myopique péripapillaire
2. Acuité visuelle -11 → 4/10 près -7 → nº6
3. Sens chromatique normal
4. Champ visuel
   - contraction de tous les isoptères dans la région nasale, beaucoup plus marquée sur les isoptères centraux du quadrant supéro-nasal où ils s'approchent à 5 degrés du point de fixation. A ce niveau, entre l'isoptère périphérique et les isoptères centraux, on retrouve avec le 5/4 un îlot scotomateux absolu à pentes abruptes côté central.
   - la tache de Mariotte est très agrandie et exclue de l'isoptère tracé avec l'index 3/1, isoptère le plus central qui dessine un arc de cercle partant du point de fixation, contournant la tache en bas et en dehors.
   - dysharmonies photométriques notables.
5. Adaptométrie
   - élévation de tous les seuils de 3/4 d'unité logarithmique . 2 points ✓ ,

Obs. 1 - OG

Mme M..., Fernande - 51 ans - DR supéro-nasal. 2 déchirures en V à 8 heures et 10 heures, entourées de petits trous. Diathermo-coagulations de surface et perforantes.

Récidive. Réintervention du même type dans la même zone.
Bilan :

1. Acuité visuelle :
   - 9.50 (165º - 1.50) → 4/10 près ( ) -5 → nº 1.5
2. Sens chromatique normal
3. Champ visuel
   - contraction des isoptères dans le secteur correspondant aux cicatrices, assez importante sur l'isoptère périphérique et les isoptères centraux, ces derniers sont contractés surtout dans le secteur supérieur, la tache de Mariotte agrandie en est exclue, la pente du déficit est raide.
   - on retrouve une contraction des isoptères dans le secteur nasal, à pente raide sans substratum ophtalmoscopique.
   - harmonie photométrique.
4. Adaptométrie
   - la courbe ne peut être comparée à celle de l'autre oeil où V = 0 à la suite d'un décollement de rétine opéré sans succès.
   - retard d'apparition du début de la courbe des cônes de 30 secondes
   - continuité du segment des cônes et des bâtonnets, le point ✓ n'existe plus.

Obs. 20 - OG

Mr D.... Victor - 56 ans - notion de traumatisme deux mois avant. DR subtotal. Déchirure en fer à cheval à XI heures. Diathermocoagulations de surface et perforantes de 9h30 à 11 heures.

Bilan

1. FO : staphylome myopique péripapillaire, remaniement maculaire, avec mottes pigmentées.
2. Acuité visuelle :
   - 5.50 (90º - 0.50) → 4/10 près ( ) -1,50 nº 3

3. Sens chromatique normal
4. Champ visuel
   - contraction inféro-temporale de tous les isoptères dans le secteur correspondant aux cicatrices, importante, les pentes en sont raides
   - la tache de Mariotte très agrandie dessine un véritable scotome de Scidel,
     elle est exclue de l'isoptère tracé avec l'index 2/1, celui-ci dessine encore un fer à cheval circonscrivant par en bas la tache de Mariotte,
     la branche temporale est très mince, la branche centrale épaisse : elle ne dépasse en haut le point de fixation que de trois degrés.
5. Adaptométrie
   - parallélisme remarquable des deux courbes , celle de l'oeil opéré ayant des seuils un peu plus élevés, les deux yeux présentent une élévation de tous les seuils de une unité logarithmique. Point α mal défini.

Obs. 17 - OG

Mr G.... Maurice - 52 ans - a présenté un DROD opéré sans résultat malgré deux interventions. DR supéro-nasal, déchirure à XI heures en fer de lance. Diathermocoagulations de surface et perforantes. Galvanocautère.

Bilan :

1. FO : examen gêné par des opacités cristalliniennes en soucoupe postérieure. Croissant myopique péripapillaire.
2. Acuité visuelle :
   -8 (90º - 1) → 1/10 près SC nº 8
3. Sens chromatique normal
4. Champ visuel
   - contraction nasale inférieure des isoptères ne correspondant pas à la zone cicatricielle, pour laquelle on ne retrouve pas d'encoche.

OBS 20.

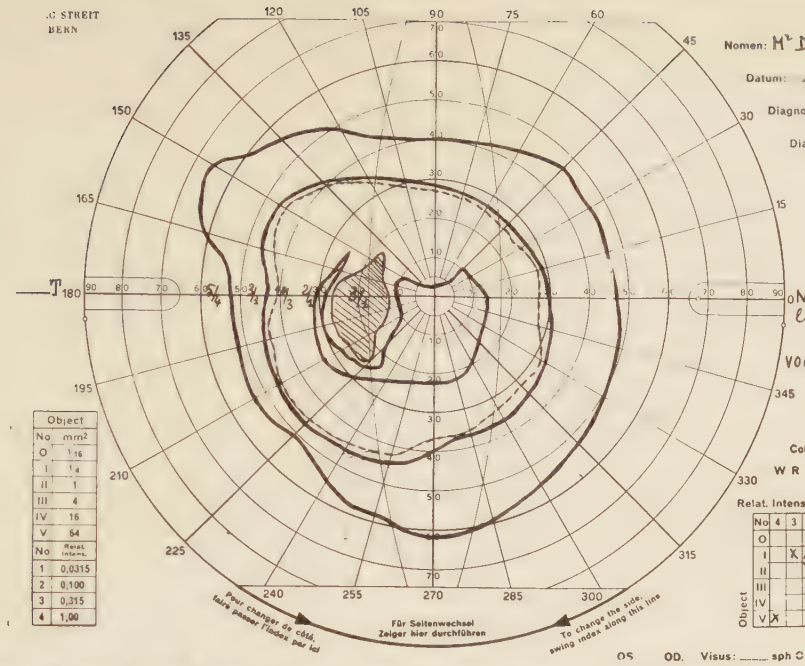

OS OD. Visus: ____ sph ○ cyl ____ ○ = ____

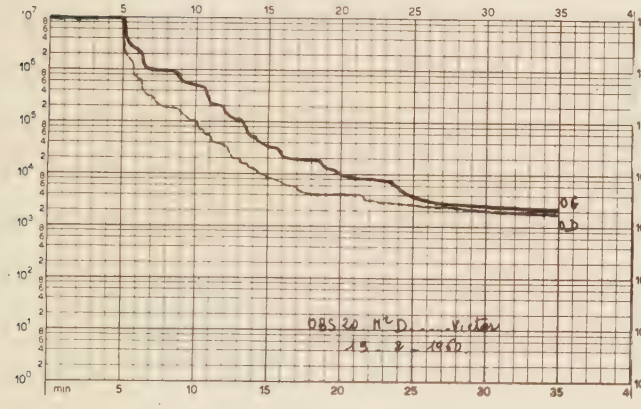

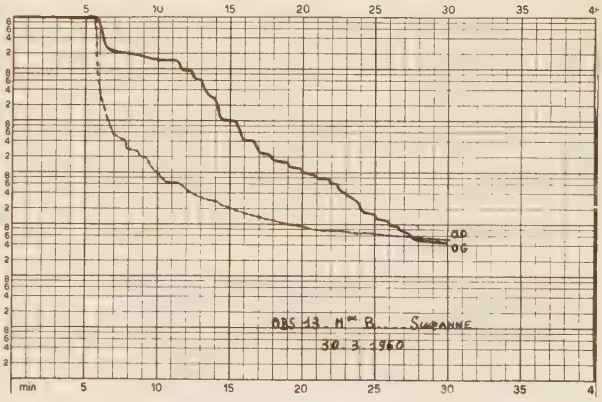

OBS 13

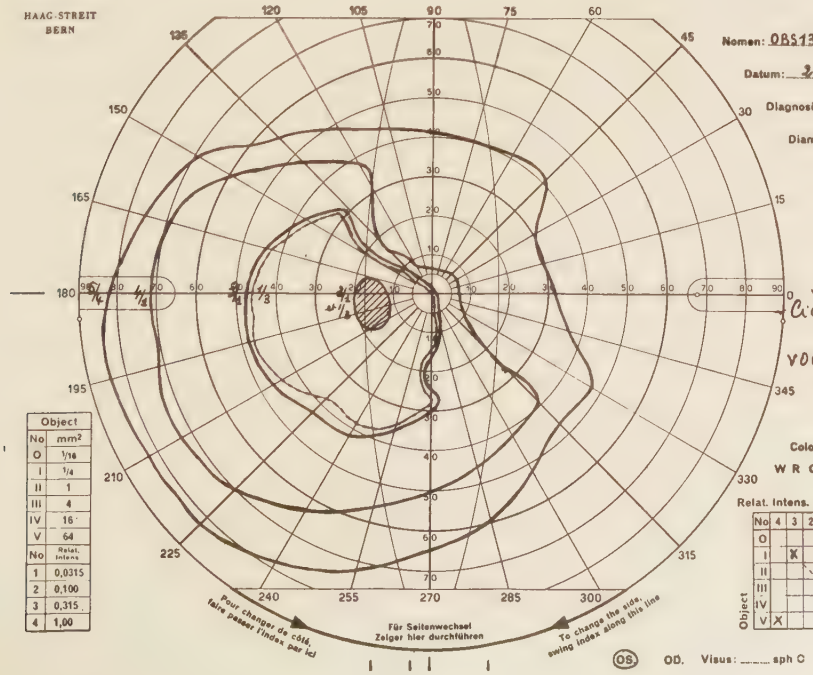

OS OD. Visus: ____ sph ○ cyl ____ ○ = ____

- diminution de la sensibilité lumineuse rétinienne, l'index 3/1 seul perçu au centre est contracté. Il permet de retrouver un petit scotome central relatif : quelle est la contribution des opacités cristalliniennes à ce scotome ?
- la tache de Mariotte est normale
- grosse dysharmonie photométrique avec un index correspondant qui inscrit un îlot de perception entre tache de Mariotte et scotome central et un îlot temporal.

5. Adaptométrie

- élévation importante de tous les seuils absolus des cônes et des bâtonnets
- le point χ est remplacé par une zone de transition irrégulière
- pas de comparaison possible avec la courbe de l'autre oeil où V = 0

Obs. 30 - OD

Mr P.... Raymond - 40 ans - DR temporal. 2 déchirures à 8 heures et 4 heures. Kératite intersticielle bilatérale de l'enfance. B.W. négatif. Diathermocoagulations superficielles, perforantes au cautère.

Bilan :

1. FO :

OD : croissant myopique

OG : on découvre un décollement inféro-temporal à l'occasion du bilan. Le malade entre dans le service.

2. Acuité visuelle :

(Oº - 1) -12 → 2/10 près ( ) -7 nº 2

3. Sens chromatique normal

4. Champ visuel :

- scotome absolu supérieur faisant irruption à la périphérie, s'avançant à 10 degrés du point de fixation. Les pentes sont abruptes, son étendue est moins grande que ne le laissent supposer les coagulations.
- la tache de Mariotte est agrandie, elle est exclue de l'isoptère le plus central (inscrit avec l'index 3/1) qui est lui-même amputé de son demi champ supérieur, le point de fixation étant respecté.

5. Adaptométrie

- retard d'apparition du début de la courbe des cônes de 40 secondes
- adaptation lente et incomplète des cônes
- élévation du seuil terminal des cônes et bâtonnets.
- point $\propto$ à la 7è minute.

Nous terminerons l'étude des décollements de rétine chez les myopes, en reprenant les résultats de façon globale :

A/ L'acuité visuelle
varie entre le nº 1,5 et le nº 2 de l'échelle de Parinaud dans 7 cas.

B/ Le sens chromatique est normal dans tous les cas.

C/ Le champ visuel :

1- on trouve dans tous les cas, sauf un, une contraction des isoptères dans le secteur correspondant à la zone cicatricielle. Dans un cas, elle ne porte que sur l'isoptère périphérique. Dans un cas, elle est plus marquée sur les isoptères centraux avec un scotome absolu entre eux et l'isoptère périphérique.

- la pente du déficit est douce dans 1 cas, raide dans 5 cas, abrupte dans 3 cas.

2- contraction globale de tous les isoptères dans 2 cas.

3- diminution de la sensibilité lumineuse rétinienne dans tous les cas,

avec

- non perception de l'index 2/1 dans 4 cas; dans 3 de ces cas où l'index 3/1 est perçu, la tache de Mariotte est exclue de cet isoptère qui dessine un îlot de perception centrale se prolongeant au-dessous et en dehors de la tache de Mariotte.
- l'index 2/1 est perçu dans les autres cas mais, en dehors de l'observation 3 où il s'inscrit normalement sur l'isoptère de 30º, cet index inscrit un îlot de perception centrale unique dans deux cas.
- un îlot central et temporal isolés dans 2 cas
- un îlot central et temporal réunis par un pont inférieur dans 2 cas.

Dans tous ces cas, la tache de Mariotte est exclue.

4- tache de Mariotte

- normale dans 3 cas
- agrandie dans 7 cas
- dessine un scotome de Seidel dans 1 cas.

5- dysharmonies photométriques

- négligeables : 6 cas
- notables : 3 cas
- importantes : 1 cas où l'on retrouve un îlot de perception entre point de fixation et tache de Mariotte et un îlot temporal alors que l'index de plus grande surface s'inscrit normalement.
- non recherchées : 1 cas.

D/ Adaptométrie

1- courbe dans son ensemble

- subnormale : 5 cas

- perturbée : 5 cas
- ininterprétable : 1 cas.

2- courbe des cônes

- normale: 4 cas, avec ou non
- retard d'apparition du début de la courbe : 4 cas
- élévation du seuil absolu terminal des cônes : 4 cas.

3- courbe des bâtonnets

- normale : 4 cas
- élévation du seuil absolu terminal des bâtonnets : 4 cas.

2 cas particuliers :

- Obs. 4 : adaptation rapide et totale des cônes, très gros pallier, angulation tardive à la 15è minute.
- Obs. 1 : continuité de segment des cônes et de bâtonnets, abzissement du seuil absolu terminal.

4- point λ

- normal : 1 cas
- mal défini : 4 cas
- retardé : 3 cas
- 2 points λ : 1 cas
- 3 points λ : 1 cas

Terminons en établissant la relation entre les différents paramètres chez un même sujet :

- dans 5 cas, acuité, champ visuel, adaptation se rapprochent de la normale.

- dans 2 cas, acuité et adaptation sont subnormales, tandis que nous retrouvons une diminution de la sensibilité lumineuse rétinienne.
- dans 4 cas : l'acuité est basse, la sensibilité lumineuse rétinienne abaissée, les seuils absolus terminaux des cônes et des bâtonnets augmentés.

IV.- Décollement de rétine présénile et sénile

Obs. 11 - OG

Mme C.... Yvonne - 55 ans - DR inféro-temporal manifesté un mois avant. Déchirure à 3 heures. Diathermocoagulations de surface et perforantes.

Bilan :

1. Acuité visuelle :
   -2 → 9/10 près + 2.50 nº 1.5
2. Sens chromatique normal
3. Champ visuel :
   - contraction des isoptères dans le secteur supéro-nasal correspondant aux cicatrices. La pente en est abrupte.
   - tache de Mariotte agrandie
   - dysharmonies photométriques importantes entre les index 3/1 et 0/4 seuls perçus au centre. L'index 0/4 inscrit 2 îlots de perception : un central, un temporal de chaque côté de la tache de Mariotte exclue.
4. Adaptométrie
   - élévation du seuil terminal des bâtonnets peu importante
   - le point ⨯ est remplacé par une zone de transition irrégulière.

Obs. 16 - OD

Mme G.... Germaine. DR temporal datant de un mois. Déchirure en V à 2 heures. Diathermocoagulations superficielles, perforantes au cautère.

OBS. 11

Nomen: Mme C ... YVONNE

Datum: 18 - 4 - 1959

Diagnosis:

Diameter pupillae ..... mm

Cicatrices de 12h30 à 5h.

VOG - 2 → 9/10
+ 2.50 → no 1,5

Object	
No	mm²
O	1/16
I	1/4
II	1
III	4
IV	16
V	64
No	Relat. Intens.
1	0,0315
2	0,100
3	0,315
4	1,00

Color

W R G B

Relat. Intens.

No	4	3	2	1
O	X			
I	X			
II				
III				X
IV				X
V	X			

Correctio

Object

Pour changer de côté, faire passer l'index par ici

Für Seitenwechsel Zeiger hier durchführen

To change the side, swing index along this line

OS. OD Visus: ____ sph C cyl ____ ° = ____

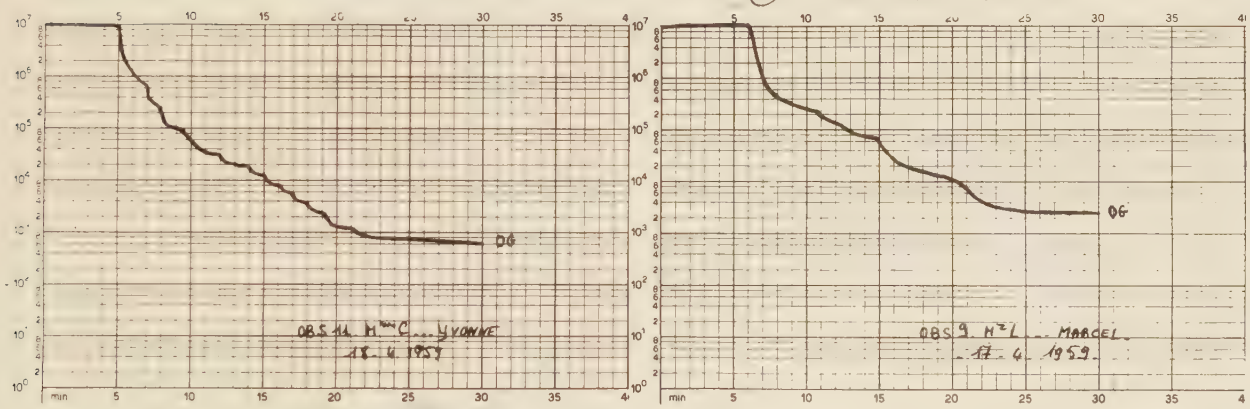

OBS 9

HAAG STREIT BERN

Nomen: M² L ... MARCEL

Datum: 17 - 4 - 1959

Diagnosis:

Diameter pupillae ..... mm

Cicatrices de 11h30 à 2h30.

VOG - 0.50 → 5/10.
+ 3 50 → no 1.5

Object	
No	mm²
O	1/16
I	1/4
II	1
III	4
IV	16
V	64
No	Relat. Intens.
1	0,0315
2	0,100
3	0,315
4	1,00

Color

W R G B

Relat. Intens.

No	4	3	2	1
O	X			
I				
II				
III				X
IV				
V	X			X

Correctio

Object

Pour changer de côté, faire passer l'index par ici

Für Seitenwechsel Zeiger hier durchführen

To change the side, swing index along this line

OS OD. Visus: ____ sph C cyl ____ ° = ____

Bilan :

1. Acuité visuelle :

(135º - 1.50) + 0.50 → 5/10 près ( ) + 3.75 → nº 2

2. Sens chromatique normal
3. Champ visuel :
   - contraction de tous les isoptères dans le secteur nasal inférieur correspondant aux cicatrices de l'intervention, pentes raides.
   - tache de Mariotte normale, elle est exclue de l'isoptère le plus central inscrit avec l'index 2/1 très amputé dans le secteur temporal.
   - harmonie photométrique
4. Adaptométrie
   - remarquable parallélisme entre la courbe de l'oeil opéré et celle de l'oeil sain; les seuils de la courbe de l'oeil opéré étant un peu supérieurs, surtout le seuil absolu terminal des cônes
   - le point ✓ apparaît au même instant sur les deux courbes.

Obs. 22 - OD

Mme B.... Germaine - 64 ans - D.R. total datant de 4 mois. Déchirure à 10 heures - Réapplication par le repos - Diathermocoagulations de surface, une perforante au cautère.

Bilan :

1. FO : sclérose vasculaire, les coagulations ont laissé des cicatrices étendues qui s'approchent à 5 D.P. de la papille.
2. Acuité visuelle 4/10 inaméliorable
3. Sens chromatique normal

4. Champ visuel
   - contraction de tous les isoptères dans la région inféro-nasale correspondant aux cicatrices, plus marquée sur l'isoptère périphérique.
   - léger aplatissement supérieur de l'isoptère le plus central inscrit avec l'index 2/1
   - tache de Mariotte subnormale
   - harmonie photométrique

5. Adaptométrie
   - courbe normale
   - parallélisme remarquable entre courbes de l'oeil opéré et de l'oeil sain, les seuils de la courbe de l'oeil opéré étant très peu supérieurs.
   - point ✓ mal défini

Obs. 9 - OG

Mr L.... Marcel - 61 ans - DR supérieur sans déchirure. Réapplication par le repos. Diathermocoagulations de surface et perforantes.
Bilan :

1. FO : macula remaniée sans reflet. Prolifération gliale dessinant une bride blanche verticale inter-papillo-maculaire étendue sur 3 à 4 D.P., sur laquelle se branche un bouchon glial flottant dans le vitré.
2. Acuité visuelle :
   - VOG - 0.50 → 5/10 + 3.50 nº 1.5
3. Sens chromatique normal

4. Champ visuel :
   - contraction de tous les isoptères dans le secteur nasal inférieur correspondant à la zone cicatricielle.
   - contraction globale de tous les isoptères, plus marquée encore dans le secteur temporal supérieur sur l'isoptère le plus central inscrit avec l'index 2/1. Cet isoptère contracté en haut et en bas, revêt un aspect en diabolo.
   - la tache de Mariotte est agrandie
   - harmonie photométrique

5. Adaptométrie
   - retard d'apparition du début de la courbe des cônes de 80 secondes.
   - élévation notable de tous les seuils (1 unité logarithmique).
   - point ✕ mal défini.

Obs. 25 - O

Mme F.... Renée - 65 ans - DR nasal et temporal inférieur. C'est une récidive sur un oeil opéré un mois avant. Pas de déchirure; celle-ci apparaît à 5 heures 30 lors de l'intervention : diathermocoagulations de surface et perforantes.

Bilan :

1. FO : artères grêles gainées à l'émergence de périartérite, fine exsudation de la rétine au pôle postérieur, cicatrices dans deux zones de 10 heures à 1 heure, de 5 heures à 8 heures.
2. Acuité visuelle :
   VOG + 1.50 → 2/10 près + 5 nº 10
3. Sens chromatique normal
4. Champ visuel :
   - l'isoptère périphérique est contracté dans le secteur supéro-nasal et inféro-temporal, zones correspondant aux cicatrices.

- la tache de Mariotte est très agrandie, surtout en bas, c'est un véritable scotome péricoceal. Elle est exclue de l'isoptère le plus central inscrit avec l'index 4/2, qui montre un vaste îlot quadrantique de perception nasal et un très mince îlot temporal de perception.
- harmonie photométrique.

5. Adaptométrie

- retard d'apparition de 40 secondes du début de la courbe d'adaptation des cônes.
- parallélisme imparfait des courbes d'adaptation des deux yeux.
- élévation du seuil absolu terminal des cônes (retrouvée aussi sur l'autre oeil).
- élévation notable du seuil absolu terminal des bâtonnets.
- point α à la 5è minute.

Obs. 29 - OD

Mme L.... Georgette - 62 ans - DR inférieur datant de 3 semaines. Déchirure à 8 heures. Foyers de choroïdite palissadique à 6 heures. Diathermocoagulations de surface et perforantes, une perforante au cautère.

Bilan :

1. FO : sclérose vasculaire, exsudation superficielle de la rétine.
2. Acuité visuelle :

   VOD + 0.50 → 4/10 près +4 → nº 6
3. Sens chromatique normal
4. Champ visuel :
   - contraction supérieure de l'isoptère périphérique
   - il ne subsiste plus avec les index 4/1 et 3/1 qu'un îlot quadrantique inféro-temporal de perception non relié au très petit îlot central de perception.

- dans le secteur nasal, on inscrit un vaste îlot scotomateux.
- la tache de Mariotte est agrandie.

5. Adaptométrie
   - retard d'apparition du début de la courbe des cônes.
   - parallélisme imparfait des deux courbes, oeil opéré et oeil sain.
   - adaptation lente des cônes, élévation importante du seuil absolu terminal des cônes (également élevé sur l'autre oeil).
   - élévation importante du seuil absolu terminal des bâtonnets.
   - point ∝ mal défini.

Obs. 13 - OG

Mme B.... Suzanne. DR inféro-temporal datant de 8 jours. Déchirure à 2 heures. Diathermocoagulations de surface, perforantes au cautère.

Bilan :

1. FO : oedème superficiel de la rétine au niveau du pôle postérieur.
2. Acuité visuelle :
   VOG + 0.75 → 2/10 près +4.50 → nº 4f
3. Sens chromatique normal
4. Champ visuel :
   - contraction de tous les isoptères dans le secteur nasal, correspondant aux cicatrices, plus marquée sur les isoptères centraux inscrits avec 4/1 et 3/1 qui affleurent le point de fixation.
   - tache de Mariotte normale
   - harmonie photométrique
5. Adaptométrie
   - d'interprétation difficile car la malade répond

mal, on est sans cesse obligé de contrôler ses réponses.
- pas le moindre parallélisme entre les deux courbes oeil opéré, oeil sain.
- retard d'apparition du début de la courbe des cônes sur les deux yeux.
- adaptation des cônes lente et très incomplète, élévation du seuil absolu terminal des cônes de 2 unités logarithmiques.
- adaptation des bâtonnets lente, en pallier, le seuil absolu terminal est subnormal et identique aux deux yeux.
- point ✓ à la 7è minute.

Obs. 6 - OG

Mme M.... Germaine - 63 ans - DR supérieur très saillant intéressant la région maculaire. Déchirure à 1 heure. Diathermocoagulations de surface et perforantes.

Bilan :

1. Acuité visuelle :

VOG (45º - 0.50) + 1.50 → 2/10 près + 5.50 → nº 6

2. Sens chromatique normal
3. Champ visuel :
   - contraction des isoptères dans le secteur nasal inférieur correspondant aux cicatrices, à peine marquée sur les isoptères périphériques, très importante sur l'isoptère le plus central inscrit avec l'index 3/1; cet isoptère met en évidence un scotome hémianopsique inférieur respectant le point de fixation et incluant la tache de Mariotte.
   - tache de Mariotte normale
   - gros trouble de l'harmonie photométrique au centre.
   - aplatissement supéro-temporal des isoptères non non expliqué.

4. Adaptométrie
   - retard de l'apparition du début de la courbe des cônes de 60 secondes
   - élévation très importante de tous les seuils.
   - point ⁄ à 9 minutes 1/2.

Au terme de ce groupe des décollements de rétine seniles, nous faisons le point :

1. Acuité visuelle :
   très moyenne dans tous les cas, sauf un.
2. Sens chromatique normal dans tous les cas.
3. Champ visuel :
   - contraction des isoptères correspondant à la zone cicatricielle dans tous les cas.
     La pente du déficit est :
     - douce : 1 cas
     - raide : 4 cas
     - abrupte : 2 cas
     - mal définie : 1 cas.
   - diminution de la sensibilité lumineuse de la rétine traduite par :
     a/ contraction globale de tous les isoptères : 1 cas.
     b/ non perception de l'index 2/1 dans 4 cas où l'index 3/1 est perçu mais contracté; dans deux des cas, la tache de Mariotte en est exclue.
     Dans un cas, l'isoptère le plus central est inscrit avec l'index 4/2 qui trace un îlot quadrantique nasal inférieur de perception, c'est le cas de l'oeil qui a subi une ré-intervention.
     c/ perception de l'index 2/1 dans les 3 autres cas, avec exclusion de la tache de Mariotte

dans un des cas, l'isoptère s'inscrivant en-dedans d'elle.

- la tache de Mariotte est :
  - normale dans 4 cas
  - agrandie dans 3 cas
  - présente un scotome péricoceal dans 1 cas.
- dysharmonies photométriques
  - négligeables dans 5 cas
  - importantes dans 2 cas
  - non recherchéè dans 1 cas.

4. Adaptométrie

a/ courbe dans son ensemble
  - subnormale dans 4 cas
  - perturbée dans 4 cas

On a recherché dans 5 cas la courbe d'adaptation des deux yeux : dans 2 cas, il y a un parallélisme remarquable; dans 2 cas, parallélisme imparfait; dans 1 cas, aucun parallélisme.

b/ courbe des cônes
  - normale dans 3 cas
  - retard d'apparition du début de la courbe des cônes dans 3 cas.
  - élévation du seuil absolu terminal des cônes : 4 cas.

c/ courbe des bâtonnets
  - normale dans 3 cas
  - lente : 1 cas
  - élévation du seuil absolu terminal des bâtonnets : 4 cas.

d/ point α dans le temps
  - normal dans 3 cas
  - mal défini dans 3 cas
  - avancé dans 1 cas à la 5è minute
  - retardé dans 1 cas à la 9è minute.

En conclusion :

- dans 2 cas, acuité visuelle satisfaisante, champ visuel normal, abstraction faite de la contraction des isoptères correspondant aux cicatrices. La courbe d'adaptation est normale avec un parallélisme remarquable des courbes des deux yeux.

- dans 1 cas, l'acuité est excellente, l'adaptation normale, mais il y a une diminution importante de la sensibilité lumineuse rétinienne.

- dans 5 cas, l'acuité visuelle est de 2 à 5/10, il y a une diminution de la sensibilité lumineuse rétinienne, et une élévation de tous les seuils de la courbe d'adaptation.

VI.- C O N C L U S I O N S

Au terme de cette étude, nous faisons le point des résultats fonctionnels de ces trente observations de décollement de la rétine opérés et guéris.

L'intervention a été pratiquée dans tous les cas par diathermocoagulations superficielles et perforantes, accompagnées ou non de perforantes au cautère.

Il ressort de cette étude que, mis à part le sens chromatique qui ne semble pas perturbé par le décollement de la rétine et par l'intervention et abstraction faite de la contraction correspondant aux cicatrices de l'intervention :

- dans un tiers des cas, l'acuité visuelle, le champ visuel et la courbe d'adaptation d'un même sujet sont subnormaux,

- dans un tiers des cas, ces trois paramètres enregistrés chez un même sujet, sont très perturbés.

- dans un tiers des cas, il n'y a plus de systématisation possible.

Les meilleurs résultats fonctionnels se recrutent de façon décroissante :

- dans les décollements de rétine du sujet jeune où les résultats sont très satisfaisants dans plus de la moitié des cas.

- dans les décollements de la rétine traumatiques où l'acuité visuelle et le champ visuel sont satisfaisants dans tous les cas, la perturbation porte surtout sur la courbe d'adaptation.

- dans les décollements de rétine du myope de la cinquantaine où les résultats sont satisfaisants dans la moitié des cas et même plus si l'on fait abstraction de certaines modifications du champ visuel, peut-être plus inhérentes à la myopie qu'au décollement de la rétine.

- enfin, dans les décollements de rétine séniles où les résultats sont très moyens.

Il est difficile de juger de la notion de l'âge du décollement qui n'a pas été noté sur plus de la moitié des observations.

Nous avons essayé d'établir les résultats en fonction du type de l'intervention, mais nous n'avons pu en tirer aucune conclusion valable.

Quoi qu'il en soit, cette étude porte sur trop peu de cas, pour que ses résultats puissent être érigés en règle générale. Il s'y est, sans aucun doute, glissé un certain nombre d'erreurs, parce qu'elle fait appel aux sensations du sujet. Il ne comprend pas toujours très bien ce que nous attendons delui; il se fatigue d'autant plus vite qu'il estime souvent que son oeil est fragile et ne doit pas subir de surmenage visuel.

Vu, le Président de Thèse :
Professeur G. RENARD

Vu, le Doyen de la Faculté :
Professeur L. BINET

Vu et permis d'imprimer
Le Recteur de l'Académie de Paris
J. SARRAILH

B I B L I O G R A P H I E

Bien que notre travail soit un travail original, nous citons tout de même la bibliographie pour les lecteurs qui voudraient s'y référer.

Iº - ARRUGA H : Quelques déductions à propos de deux mille cas de D.R. opérés - Ophtalmologica 1949 118/4 5, 655-659

2º BAGLEY CH : Le décollement de la rétine. Etude de son étiologie et des résultats de son traitement chez les aphaques et chez les non-aphaques - Amer. J. Ophtalmo. 1948 31/3 285-298

3º BRALEY A.E., OSTLER H.B. : Statistics on 100 cases of retinal detachment - J. Iowa St. med. soc. 1955 45, 473-476

4º BUSCH K.T. : Die vergleischende Lichtsinn. Prüfung nach Comberg als prognostischer Hinweis in der Nachbehandlung der operierten Netz hautablösungen - Klin. Mbl. Augenh. 1956 128/1, 42-50

5º COLYEAR B.H. : Post operative vision in retinal detachment surgery - Eye ear-nose Thr Monthly 1958 37/1, 33-36

6º COSTA, SANT-ANNA, LEITE Da J. : Quelques notes sur les décollements de rétine opérés à l'Institut Ophtalmologique Gama-Pinto - (En portuguais) - Arq. Port. oft al. fasc. unique 1949, 1 79-88

7º CROLL L.J. et CROLL M : End results in retinal dctachment - Amer. J. ophtal. 1948 - 31/9, 1107-1121

8º DOLLFUS A : Résultats éloignés des opérations de décollement de la rétine - Soc. ophtal. Fr de la France 29 Juin 1947

9º DREIFUS M, LOMICKOWA H, ZICHA J : Décollement traumatique rétinien traité à la 2ème Université ophtalmologique de Prague pendant 1945-1957 - (en Tchèque) - Osl. Ofstral 1959 15, 221-224

10º DUBOIS-POULSEN A : Le champ visuel - Rapport SFO 1952

11º FANTA H : Uber die Behandlung und Erfolge bei Netz hautabhedung - Klin. Mbl. Augenh 1952 120/5, 469-480

12º FUNDER W : Die Netzhautabhebung im aphaken Auge - Oesterreischisch ophtalm. ges. vortrag 14 Mai 1955

13º GARKAVI T : Traitement chirurgical du D.R. traumatique et pronostic - (en Russe). Sborn. inform. métod. Mat. Inst. 1956, 4 ,85-87

FRANCOIS J. VERRIEST G. - Fonctions visuelles dans le D.R. Ann. Oc. Paris 188 p. 97-162 1955

14º HEATLEY J : Analysis de cincuenta y un casos de despendimiento retiniano tratados quirurgicamente - An. Soc. mex. oftal. 1956 29/4, 141-162

15º HIROTSUGU T : Observations statistiques sur 100 yeux opérés de décollement rétinien - (en Japonais) - Ganka Rinsho Iho 1955, 9 279-285

16º HRUBY K : Erfahrungen an 100 kombimiert operierten Ablationfällen - BER. dtsch. ophthalm. ges 1955, 59, 99-103

17º HUGHES W.F. : Evaluation of results of retinal detachment surgery - Trans. Amer. acad. ophthal. Otobar 1952, 56/3, 439-449

18º JAYLE - OURGAUD : Rapport SFO 1950 - La vision nocturne.

19º KENNEDY R.J. et KAZDAN P : End results in retinal detachment surgery - Cleveland. clin. Quanrt 1953 28/4 , 441-444

20º KLOMP G : Bericht über die Ergebuisse von 713 Netzhaut operationen unter besonderer Berücksichtigung der Netzhautablösungen ohne aufgefundenen Riss - Klin. Mbl. Augenheilk 1956, 128/5, 561-568

21º LEONIBUS De F : Sulle alterazioni oftahnoscopiche e funzionali della macula negli occhi operati per distacco di retina - Rass. Ital. Ottal 1949 - 18/9, 300-315

22º LIEBEN R et SCHLAGENHAUFF K : Statische Betrachtungen der operationsergebnisse bei 300 fällen von Netz hautabhebung - Klin Mbl Augenheilk 1954, 125/6 , 678-695

23º LUDVI G.I. et NEMETH B : Le champ visuel après opération pour décollement de la rétine - (en Hongrois) - Szemeszet ophtal. Hungary 1951, 2, 95-98

24º MALBRAN E.J. : Some results in retinal detachment surgery Brit. J. ophtal. 1959, 43/5, 283-292

25º NICHOLLS J.V., LYDA W., LAW F.W., ADAM ST MACRAE H. : Symposium sur le décollement de la rétine - Canad. ophthal. Soc. June 13-16 1957

26º ODIC R, NECTOUX M.R. : Résultats opératoires éloignés du D.R. au point de vue social - Soc. franc. ophtal. Paris 11 Mai 1955 - Bull. med. Soc. Francais. ophtal. 1955, 68, 392-399

27º OBBINK J : Methods and results of treatment of detachment of the retina at "l'Institut ophtalmique de La Haye" - Dutch. Ophtalm. Soc. Utrecht Dec. 1947

28º PAPAMATHEAKIS N : Résultats et conclusions sur 1045 cas de D.R. de la clinique universitaire d'Utrecht dirigée par le professeur WEVE.- Bul. Soc. Hellen ophtal. 1951, 19/3, 457-461

29º PITT AR. CA. : The late results of successful operation for detached retina - Trans. ophthal. Soc. New Zealand 1948 , 2, 49-51

30º ROGERS - BELLINI : Pos-operatorio no descolamento de retina - Rev. brasil. oftal. 1958, 17/4 , 437-438

31º ROSENGREN B : 250 gerierte Fälle von netzhautablösung Einige prinzipielle Gesichtspunkte - Nord med. 1949, 42, 1910

32º RUMPF J : Le destin de l'oeil opéré avec succès de D.R. - Ophtalmologica Basel. 1954, 127/2 100-104

33º SAFARK et VIT H : Die Ergolgd der operationen gegen netz hautablösung an der Augenhabteilung der Kraukenhauses der stadt Wienlainz - Wiem Klin. Wschr. 1953, 65/20, 431-432

34º SANTINO D : Comportamento della sensibilite luminosa retinica in occhi affetti da distacco di retina prima e dopo intervento ed aziore dell'eleniene - G.Ital. oftal. 1958, 11/6 475-501

35º SCHEPENS C.L. : Retinal detachment. Complication and results - New York soc. clin. ophtalm. March 1956 - Am. J. ophthal. 1957, 43/5 796-798

36º TAGAWA H : Statistiques sur 100 opérations de D.R. pendant les 13 dernières années - (en Japonais) - Ganka - Ruishō Ihō 1955, 9/2 279-286

37º TAUBITZ W : Bericht über 206 operierte Fälle von Wetzhautablösung - Klin. Mbl. Augenheilk 1956, 128/4 , 473-483

38º WEECKERS R., ROUSSEL F. et HEINTZ A : Récupération des fonctions visuelles après guérison chirurgicale du D.R. - Annal. oculist. 1947, 180/9, 521-529

39º WEVE H : Indikationen und Erfolge der operation der Netzhautablösung - Augenheilk Klin. Prexis. 1958, 163-164